www.analesmedicosabc.com
Incluida en / *Indexed in*: DOAJ, MIAR, BIBLAT, Latindex (Catálogo 2.0), SciELO México, Index Copernicus, EZB (Electronic Journals Library, Universität Regensburg)

ISSN 0185-3252
e-ISSN: 3082-124X

Anales Médicos

Volumen 71, Suplemento 1 / Noviembre 2026
Fundada en 1955

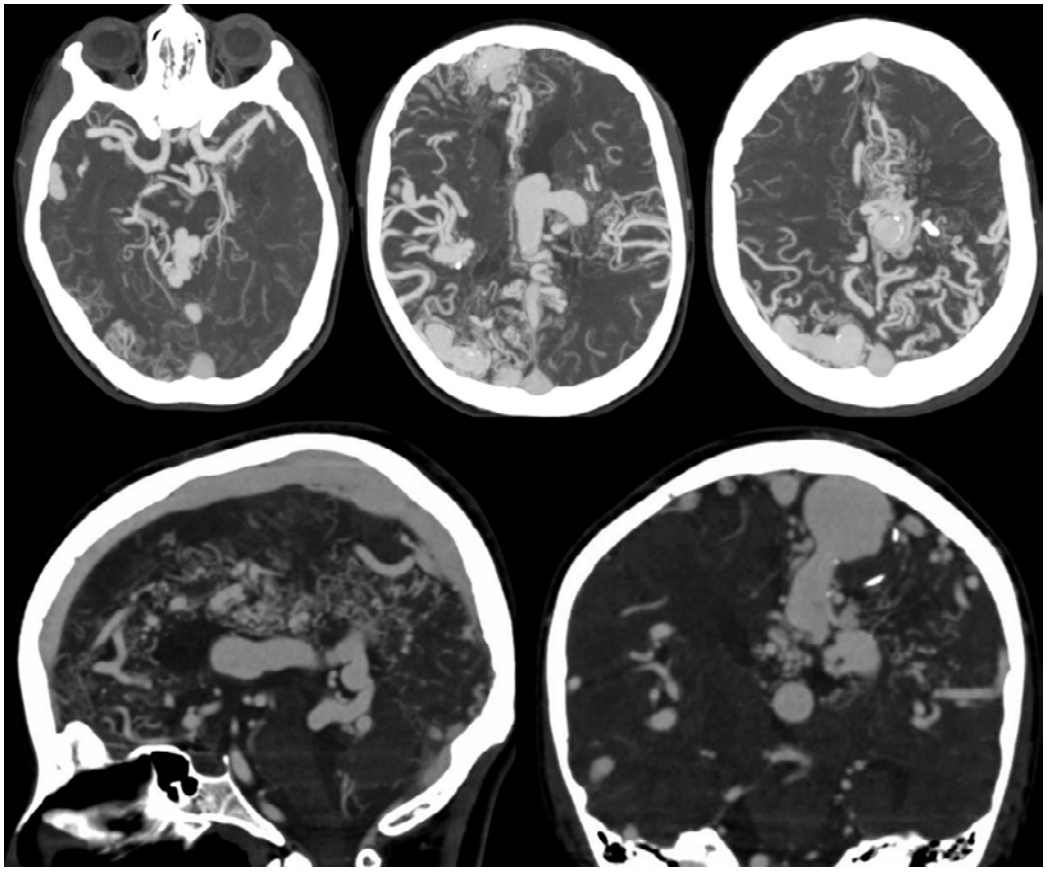

Unusual presentation of cerebral proliferative angiopathy: extensive lesions with minimal clinical expression

Órgano Oficial de Comunicación Científica
Asociación Médica del Centro Médico ABC

Asociación Médica del Centro Médico ABC

“Los mejores médicos 2026” | Revista Líderes



Dra. Melania Abreu Gonzalez
Genética Médica



Dr. Sion Agami Micha
Pediatría



Dr. Luis Roberto Álvarez Contreras
Cardiología Clínica



Dra. Maria Del Carmen Amigo Castañeda
Reumatología



Dr. Rigoberto Aramburo Garcia
Cirugía Plástica



Dr. Ubaldo Ayala Gamboa
Ortopedia y Traumatología



Dr. Carlos Jose Baez Loyola
Alergología e Inmunología



Dr. Christian P. Camacho Limas
Oncología Médica



Dra. Nelly Cecilia Capetillo Ventura
Psiquiatría



Dr. Miguel Ángel Collado Corona
Neurofisiología Clínica



Dr. Francisco Gallardo Ollervides
Otorrinolaringología



Dr. Rabindranath García Lopez
Neurocirugía



Dra. Patricia Grether González
Genética Médica



Dr. Jorge Aniceto Guajardo Rosas
Anestesiología



Dr. Gonzalo Hagerman Ruiz Galindo
Cirugía General



Dr. Jose Alberto Huante Pérez
Urología



Dr. Miguel Angel Márquez Ugalde
Cirugía General



Dra. Lorenza Martínez Gallardo Prieto
Geriatría

¡Felicidades!



Dr. Francisco Moreno Sánchez
Infectología



Dr. Rodolfo Muriel Vizcaíno
Pediatría



Dr. Fernando Pérez Galaz
Cirugía General



Dr. Gerardo Guinto Balanzar
Neurocirugía



Dra. Elizabeth Sánchez Valle
Hematología



Dr. Julio César Sauza Sosa
Cardiología



Dra. Marcela Sawaya Casanova
Nutrición



Dra. Denise Vázquez Bautista
Anestesiología



Dr. Juan Mauricio Vera Zertuche
Medicina Interna



Dr. Javier Zúñiga Varga
Nefrología

CENTRO MÉDICO ABC®

El Centro Médico ABC cuenta con el reconocimiento MAGNET

Otorgado por el *American Nurses Credential Center*, respaldando el compromiso con la entrega excepcional de cuidados por parte del equipo de enfermería y profesionales de la salud en el **ABC.**



CENTRO MÉDICO
A B C®

Salud Incluyente ABC

Compromiso con la salud incluyente

Médicos altruistas uniendo fuerzas con el ABC para mejorar la vida de comunidades en situación vulnerable



www.analesmedicosabc.com
Incluida en / *Indexed in*: DOAJ, MIAR, BIBLAT, Latindex (Catálogo 2.0), SciELO México, Index Copernicus, EZB (Electronic Journals Library, Universität Regensburg)

ISSN 0185-3252
e-ISSN: 3082-124X

Anales Médicos

Volumen 71, Suplemento 1 / Noviembre 2026
Fundada en 1955

CONSEJO EDITORIAL / *EDITORIAL BOARD*

Director / *Director*

Adiel Asch Rabinovich
Departamento de Otorrinolaringología, Cirugía de Cabeza y Cuello, Centro Médico ABC Observatorio; Presidente de la Asociación Médica del Centro Médico ABC, Ciudad de México, México

Editor en Jefe / *Editor in Chief*

Miguel Ángel Collado Corona
Servicio de Neurofisiología Clínica, Centro Neurológico, Centro Médico ABC Santa Fe, Ciudad de México, México

Coeditores / *Coeditors*

Emilio Arch Tirado
Centro Neurológico, Centro Médico ABC Santa Fe, Ciudad de México, México

Daniel Bross Soriano
Servicio de Otorrinolaringologia, Centro Médico ABC Santa Fe, Ciudad de México, México

Editores Eméritos / *Emeritus Editors*

Raquel Gerson Cwilich
Servicio de Oncología Clínica, Centro Médico ABC Observatorio, Ciudad de México, México

Juan Manuel Fernández Vázquez
Ortopedia, Traumatología y Cirugía de Mano, Centro Médico ABC Santa Fe, Ciudad de México, México

COMITÉ EDITORIAL / *EDITORIAL COMMITTEE*

Yuria Ablanedo Terrazas
Departamento de Otorrinolaringología, Centro Médico ABC Santa Fe, Ciudad de México, México

Yazmín Amelia Chirino Barceló
Departamento de Pediatría, Centro Médico ABC, Ciudad de México, México

Cesar Óscar Decanni Terán
Departamento de Cirugía General, Cirugía de Aparato Digestivo, Cirugía de Colon y Recto, Centro Médico ABC Santa Fe, Ciudad de México, México

Germán Fajardo Dolci
Director General de Atención a la Salud, Universidad Nacional Autónoma de México. Ciudad de México, México

Pablo Cuevas Corona
Psiquiatra, Escuela Militar de Graduados en Sanidad, Ciudad de México, México

Horacio Olivares Mendoza
Departamento de Anestesia y Medicina Crítica, Centro Médico ABC, Ciudad de México, México

José Halabe Cherem
Unidad de Medicina Interna, Centro Médico ABC, Ciudad de México, México

Ana Luisa Hernández Pérez
Servicio de Anestesiología, Centro Médico ABC, Ciudad de México, México

Sergio Agustín Islas Andrade
Unidad de Medicina Interna, Centro Médico ABC, Ciudad de México, México
Miembro del Royal College of Physicians of London

Moisés Mercado Atri
Unidad de Investigación Médica de Enfermedades Endocrinas, Centro Médico Nacional Siglo XXI, Ciudad de México, México

Óscar Sánchez Escandón
Centro Neurológico, Centro Médico ABC, Ciudad de México, México

Robin Jennifer Shaw Dulin
Gineco Obstetricia-Oncología, Servicio de Mama, Instituto Nacional de Cancerología, Centro Médico ABC Santa Fe, Ciudad de México, México

María Elena Soto López
Línea Cardiovascular, Hospital ABC; Departamento de Inmunología, Instituto Nacional de Cardiología Ignacio Chávez, Ciudad de México, México

Óscar Tatsuya Teramoto Matsubara
Gastroenterología y Endoscopia, Centro Médico ABC, Ciudad de México, México

Clara Aurora Zamorano Jiménez
Departamento de Pediatría, Centro Médico ABC Observatorio, Ciudad de México, México

Jorge Loría Castellanos
Coordinación de Proyectos Especiales en Salud, Instituto Mexicano del Seguro Social, Ciudad de México; Red Nacional de Simulación Clínica, Academia Mexicana de Cirugía, México

Francisco Pascual Navarro Reynoso
Servicio de Neumología y Cirugía de Tórax, Hospital General de México, Secretaría de Salud, Ciudad de México, México

Gilberto Camarena Alejo
Servicio de Cardiología Clínica, Centro Médico ABC Santa Fe, Ciudad de México, México

Gil Mussan Chelminsky
Servicio de Cirugía General, Centro Médico ABC Santa Fe, Ciudad de México, México

David Francisco Cantú de León
Subdirección de Investigación Clínica, Instituto Nacional de Cancerología, Ciudad de México, México

Alejandro Noguez Ramos
Centro de Cáncer, Centro Médico ABC Observatorio, Ciudad de México, México

COMITÉ INTERNACIONAL / *INTERNATIONAL COMMITTEE*

Pablo Antonio Ysunza
Department of Speech and Language Pathology, Corewell Health William Beaumont University Hospital, Royal Oak, Michigan, USA

Esteban Cordero Asanza
Unidad de Neurocirugía, Hospital Vall d´Hebron, Barcelona, España

Ibrahim Obeid
Department of Spine Surgery, Bordeaux University Hospital, Bordeaux, Clinique du Dos, Elsan Jean Villar, Bordeaux, France

Imad Najm, Cleveland
Department Epilepsy Center, Primary Location, Cleveland Clinic Main Campus Ohio, USA

Joseph Varon
Servicio de Terapia intensiva y de la Unidad COVID-19, United Memorial Medical Center, Baylor College of Medicine, Houston, Texas, USA

Hugo Quiróz Mercado
Chairman Translational Research Retina Specialist.Professor, University of Colorado, Denver, Colorado, USA

Augusto Enrique Caballero Robles
Direction International Innovation Programs; Office of External Education; Associate Professor of Medicine, Harvard Medical School, Boston, Massachusetts, USA

Sergío Daniel Cano Ortíz
Centro de Estudios de Neurociencias, Facultad de Ingeniería Eléctrica, Universidad de Oriente, Santiago de Cuba, Cuba

Alejandro Iranzo de Riquer
Servicio de Neurología, Hospital Clínico de Barcelona, Barcelona, España

Mauricio Lisker Melman
Department of Gastroenterology, John T. Milliken Department of Medicine, Washington University in St. Louis, St. Louis, USA

Órgano Oficial de Comunicación Científica
Asociación Médica del Centro Médico ABC

Los trabajos originales deberán ser depositados en su versión electrónica en el siguiente URL:

http://publisher.analesmedicosabc.permanyer.com



Esta obra se presenta como un servicio a la profesión médica. El contenido de la misma refleja las opiniones, criterios y/o hallazgos propios y conclusiones de los autores, quienes son responsables de las afirmaciones. En esta publicación podrían citarse pautas posológicas distintas a las aprobadas en la Información Para Prescribir (IPP) correspondiente. Algunas de las referencias que, en su caso, se realicen sobre el uso y/o dispensación de los productos farmacéuticos pueden no ser acordes en su totalidad con las aprobadas por las Autoridades Sanitarias competentes, por lo que aconsejamos su consulta. El editor, el patrocinador y el distribuidor de la obra, recomiendan siempre la utilización de los productos de acuerdo con la IPP aprobada por las Autoridades Sanitarias.

PERMANYER
www.permanyer.com

Permanyer Mexico
Temistocles, 315
Col. Polanco, Del. Miguel Hidalgo
11560 Ciudad de Mexico
mexico@permanyer.com

Permanyer
Mallorca, 310 – Barcelona (Cataluña), España
permanyer@permanyer.com

www.permanyer.com

ISSN: 0185-3252
Ref.: 12354AMEX261

Reproducciones con fines comerciales
Sin contar con el consentimiento previo por escrito del editor, no podrá reproducirse ninguna parte de esta publicación, ni almacenarse en un soporte recuperable ni transmitirse, de ninguna manera o procedimiento, sea de forma electrónica, mecánica, fotocopiando, grabando o cualquier otro modo, para fines comerciales.

Anales médicos es una publicación *open access* con licencia *Creative Commons*
CC BY-NC-ND (http://creativecommons.org/licenses/by-nc-nd/4.0/).
Las opiniones, hallazgos y conclusiones son las de los autores. Los editores y el editor no son responsables y no serán responsables por los contenidos publicados en la revista.
© 2026 Órgano Oficial de Comunicación Científica. Asociación Médica del Centro Médico ABC. Publicado por Permanyer.

Anales Médicos

Volumen 71, Suplemento 1 / Noviembre 2026

www.analesmedicosabc.com

Contenido

CASOS CLÍNICOS

Presentación inusual de la angiopatía proliferativa cerebral: lesiones extensas con mínima expresión clínica 1
Alonso Gutiérrez-Romero, Ma. Fernanda Sánchez-Mawcinitt, Charles Huamaní y Diego López-Mena

Bloqueo del ganglio estrellado ecoguiado como tratamiento coadyuvante de síntomas vasomotores y psicológicos relacionados con el climaterio 6
Jesús D. Amaya-López, Carolina I. Cervera-Buenfil y Selene I. Arellano-López

Neoplasia de células dendríticas plasmocitoides blásticas en un paciente pediátrico 10
Vanessa Terán-Cerqueda, Luis E. Bernabé-Gaspar, Rubí E. Romo-Rodríguez, M. Guadalupe Pérez-Dorantes, Juan C. Solís-Poblano, Patricia Zagoya-Martínez, Andrea Huerta-Moreno, Amara Sequeira-Colonnier, Arturo García-Galicia, Susana Barrera-Hernández, M. José Borja-Núñez y Jorge Loría-Castellanos

Panuveítis granulomatosa bilateral de curso crónico-recurrente: presentación de un caso de enfermedad de Vogt-Koyanagi-Harada 15
Francisco Oliveros-Valdés, René Dávila-Mendoza, Ma. Fernanda Martínez-Palomo y Paulina Williams-Hernández

Toxoplasmosis cerebral en niños 20
Alejandro O. Amador-Pérez, Yadira B. Melchor-Vidal, Alberto Olaya-Vargas, Sara M. Rivera-Velásquez, Michelle Y. Segundo-Zavala, Jesús G. Ponce-Cruz y César Cárdenas-Pérez Gallardo

Neumotórax intraoperatorio tras reparación laparoscópica de hernia paraesofágica bajo anestesia general 26
Claudia Cruz-Bolaños, Jesús D. Amaya-López, Horacio Olivares-Mendoza y Cristian Ham-Armenta

Anestesia para cirugía de bocio intratorácico: rol de la fibrobroncoscopia óptica en el paciente despierto 30
Isabella J. Albuerne-Estrada, Norma E. Carrillo-Molina, Edoardo Medina-De La Rosa, M. Fernanda Ramírez-Valencia y Alejandro Barrio-Garza

Recuperación funcional completa en schwannoma intramedular 34
Josué D. Garza-González, Dana C. Vázquez-Sánchez, José E. Ramírez-Vásquez, Álvaro J. Montiel-Jarquín, Arturo García-Galicia y Angélica E. García-Pérez

Más allá de lo respiratorio, la reemergencia de *Mycoplasma pneumoniae* 38
Paula Argüelles-Alcázar, M. del Carmen Turrubiarte-Vera, Sheila Y. Gómez-Murillo y Karla Sánchez-Olivera

Vasoespasmo inducido por ergotamina como causa de isquemia aguda de miembro superior 42
Karla Marcial-Martínez, Juan P. Hernández-Santillán y Stefany González-De Leo

Una presentación atípica de abdomen agudo en un lactante mayor: reporte de caso y revisión de la literatura 47
Jorge M. Karam-Jimenez, Karla Sánchez-Olivera, Valentina Karam-Acosta, Alina Feldman-Unzek, Alfredo Domínguez-Muñoz y Alejandro Ferreiro-Marín

Anales Médicos

Volumen 71, Suplemento 1 / Noviembre 2026

www.analesmedicosabc.com

Fractura periprotésica de hombro 53
Carlos Mangino-Rivas, Francisco M. Otero-Ortiz y Alfonso Galán-Jáuregui

Atrofia de múltiples sistemas tipo cerebelosa: un desafío diagnóstico en el abordaje de la ataxia progresiva 58
Sebastián Múzquiz-Aguirre, Carlos E. Valderrama-Xilotl y Juan M. Calleja-Castillo

Cambios en la latencia de los potenciales evocados somatosensoriales secundarios a hipotermia leve durante cirugía de columna 63
Nydia Mora-Rivera, Cecilia A. Carranza-Alva, Mónica Touron-de Alba, Andrés Vázquez-Arriola, Horacio Chávez-Gutiérrez y Aleyda Muñoz-García

Enfermedad relacionada con IgG4 en pediatría 69
Netzi C. Arreola-Valdés y Pedro Rivero-Borrell-de la Parra

Absorción de líquido de irrigación en enucleación transuretral de próstata con láser de Holmio 75
Gerardo Cruz-Castañeda, Karen I. Lucio-Hernández, Samantha A. Pierson-Ortega, Ziania H. González-Ignacio, Andrea Figueroa-Morales y José E. Etulain-González

Quiste facetario lumbar recidivante posterior a resección mínimamente invasiva 80
Oscar A. Chavira-Torres, José Abonce-Zenteno y Omar J. Castillón-Benavides

Anales Médicos

Volume 71, Supplement 1 / November 2026

www.analesmedicosabc.com

Content

CLINICAL CASES

Unusual presentation of cerebral proliferative angiopathy: extensive lesions with minimal clinical expression 1
Alonso Gutiérrez-Romero, Ma. Fernanda Sánchez-Mawcinitt, Charles Huamaní, and Diego López-Mena

Stellate ganglion block as adjunct therapy for vasomotor and psychological symptoms in menopause and perimenopause 6
Jesús D. Amaya-López, Carolina I. Cervera-Buenfil, and Selene I. Arellano-López

Blastic plasmacytoid dendritic cell neoplasm in a pediatric patient 10
Vanessa Terán-Cerqueda, Luis E. Bernabé-Gaspar, Rubí E. Romo-Rodríguez, M. Guadalupe Pérez-Dorantes, Juan C. Solís-Poblano, Patricia Zagoya-Martínez, Andrea Huerta-Moreno, Amara Sequeira-Colonnier, Arturo García-Galicia, Susana Barrera-Hernández, M. José Borja-Núñez, and Jorge Loría-Castellanos

Chronic-recurrent bilateral granulomatous panuveitis: a case of Vogt-Koyanagi-Harada disease 15
Francisco Oliveros-Valdés, René Dávila-Mendoza, Ma. Fernanda Martínez-Palomo, and Paulina Williams-Hernández

Cerebral toxoplasmosis in children 20
Alejandro O. Amador-Pérez, Yadira B. Melchor-Vidal, Alberto Olaya-Vargas, Sara M. Rivera-Velásquez, Michelle Y. Segundo-Zavala, Jesús G. Ponce-Cruz, and César Cárdenas-Pérez Gallardo

Intraoperative pneumothorax during laparoscopic repair of paraesophageal hernia under general anesthesia 26
Claudia Cruz-Bolaños, Jesús D. Amaya-López, Horacio Olivares-Mendoza, and Cristian Ham-Armenta

Anesthesia for intrathoracic goiter surgery: role of awake fiberoptic intubation 30
Isabella J. Albuerne-Estrada, Norma E. Carrillo-Molina, Edoardo Medina-De La Rosa, M. Fernanda Ramírez-Valencia, and Alejandro Barrio-Garza

Complete functional recovery in intramedullary schwannoma 34
Josué D. Garza-González, Dana C. Vázquez-Sánchez, José E. Ramírez-Vásquez, Álvaro J. Montiel-Jarquín, Arturo García-Galicia, and Angélica E. García-Pérez

Beyond respiratory manifestations, the reemergence of Mycoplasma pneumoniae 38
Paula Argüelles-Alcázar, M. del Carmen Turrubiarte-Vera, Sheila Y. Gómez-Murillo, and Karla Sánchez-Olivera

Ergotamine-induced vasospasm as a cause of acute upper limb ischemia 42
Karla Marcial-Martínez, Juan P. Hernández-Santillán, and Stefany González-De Leo

Atypical presentation of acute abdomen in an older infant: case report and literature review 47
Jorge M. Karam-Jimenez, Karla Sánchez-Olivera, Valentina Karam-Acosta, Alina Feldman-Unzek, Alfredo Domínguez-Muñoz, and Alejandro Ferreiro-Marín

Periprosthetic shoulder fracture 52
Carlos Mangino-Rivas, Francisco M. Otero-Ortiz, and Alfonso Galán-Jáuregui

Anales Médicos

Volume 71, Supplement 1 / November 2026

www.analesmedicosabc.com

Cerebellar-type multiple system atrophy: a diagnostic challenge in the evaluation of progressive ataxia 58
Sebastián Múzquiz-Aguirre, Carlos E. Valderrama-Xilotl, and Juan M. Calleja-Castillo

Changes in the latency of somatosensorial evoked potentials secondary to mild hypothermia during spine surgery 63
Nydia Mora-Rivera, Cecilia A. Carranza-Alva, Mónica Touron-de Alba, Andrés Vázquez-Arriola, Horacio Chávez-Gutiérrez, and Aleyda Muñoz-García

IgG4 related disease in pediatrics 69
Netzi C. Arreola-Valdés and Pedro Rivero-Borrell-de la Parra

Irrigation fluid absorption in transurethral prostate enucleation with Holmium laser 75
Gerardo Cruz-Castañeda, Karen I. Lucio-Hernández, Samantha A. Pierson-Ortega, Ziania H. González-Ignacio, Andrea Figueroa-Morales, and José E. Etulain-González

Recurrent lumbar facet cyst following minimally invasive resection 80
Oscar A. Chavira-Torres, José Abonce-Zenteno, and Omar J. Castillón-Benavides

Anales Médicos

PERMANYER

Check for updates

CLINICAL CASE

Unusual presentation of cerebral proliferative angiopathy: extensive lesions with minimal clinical expression

Presentación inusual de la angiopatía proliferativa cerebral: lesiones extensas con mínima expresión clínica

Alonso Gutiérrez-Romero, Ma. Fernanda Sánchez-Mawcinitt, Charles Huamaní, and Diego López-Mena*

Department of Neuroendovascular Therapy, Instituto Nacional de Neurología y Neurocirugía Manuel Velasco Suárez, Secretaría de Salud, Mexico City, Mexico

Abstract

Cerebral proliferative angiopathy is an extremely rare intracranial vascular disorder that, despite certain similarities with arteriovenous malformations, it is considered as a distinct clinical entity. We report a 25-year-old woman with no known cognitive impairment, who presented epileptic seizures. Digital subtraction angiography revealed a multilobar vascular lesion with diffuse involvement, supplied by multiple afferent vessels, delayed venous drainage, and lacking a well-defined vascular nidus. A conservative management approach was adopted. This case highlights the presence of minimal symptoms despite the extensive involvement, characteristic angiographic imaging, and the diagnostic workup of patients with this disease. Further studies are needed to clarify the underlying mechanisms, diagnostic criteria, and treatment strategies for this condition.

Keywords: *Cerebral proliferative angiopathy. Arteriovenous malformation. Cerebrovascular disease. Indirect revascularization. Case report.*

Resumen

La angiopatía proliferativa cerebral (APC) es un trastorno vascular intracraneal extremadamente raro que, a pesar de ciertas similitudes con las malformaciones arteriovenosas, debe considerarse como una entidad clínica distinta. Presentamos el caso de una mujer de 25 años sin antecedentes de deterioro cognitivo, que presentó crisis epilépticas. La angiografía por sustracción digital reveló una lesión vascular multilobar con compromiso difuso, irrigada por múltiples vasos aferentes, drenaje venoso tardío y ausencia de un nido vascular bien definido. Se optó por un manejo conservador. Se requieren estudios adicionales para esclarecer los mecanismos subyacentes, los criterios diagnósticos y las estrategias terapéuticas para esta condición.

Palabras clave: *Angiopatía proliferativa cerebral. Malformación arteriovenosa. Enfermedad vascular cerebral. Revascularización indirecta. Reporte de caso.*

***Correspondence:**
Alonso Gutiérrez-Romero
Email: alonso.gutierrez@innn.edu.mx

Date of reception: 03-02-2026
Date of acceptance: 18-02-2026
DOI: 10.24875/AMH.26000006

Available online: 21-05-2026
An Med ABC. 2026;71(Supl 1):1-5
www.analesmedicosabc.com

0185-3252 / © 2026 Asociación Médica del Centro Médico ABC. Published by Permanyer. This is an open access article under the CC BY-NC-ND license (http://creativecommons.org/licenses/by-nc-nd/4.0/).

Introduction

Cerebral proliferative angiopathy (CPA) is an intracranial vascular malformation characterized by multiple feeding arteries, and the absence of early venous drainage. Unlike arteriovenous malformations (AVMs) no vascular nidus is found; instead, CPA is associated with development of new vessels and progressive vascular dilation, with normal brain parenchyma surrounding and interspersed within the lesion[1-3]. This entity is extremely rare, with approximately 115 cases reported in global medical literature to date[2-4]. A possible predisposition has been noted in young adult women[2], and its clinical presentation is highly heterogeneous, encompassing behavioral changes, cognitive dysfunction, seizures, and both ischemic and hemorrhagic events[2,5].

Case presentation

A 25-year-old woman arrived for outpatient care at our Institution. She had no history of perinatal complications. At the age of three, she was diagnosed with a patent ductus arteriosus, successfully treated with an Amplatzer™ Septal Occluder (Abbott, St. Paul, MN, USA)[6]. Her development and academic performance were within normal limits. She completed technical studies and worked as an elementary school teacher.

Two years before diagnosis, the patient presented with focal epileptic seizures with bilateral progression, with a total of 6 episodes in this period. These were characterized by rightward gaze deviation, tonic posture, and clonic movements. Her relative reported no sphincter incontinence, tongue biting, or preceding aura. The postictal phase was marked by right hemiparesis, generalized fatigue, somnolence, and intermittent impaired speech. She was treated with Levetiracetam 500 mg BID, with partial response due to seizure persistence. Due to socioeconomic constraints, the patient delayed specialized medical attention.

On evaluation, she was alert, focused, calm, and cooperative, with no limitations in activities of daily living. Cognitive functions were apparently normal, although subsequent neuropsychological evaluation demonstrated impaired attention and altered executive functions such as planning, problem-solving, mental flexibility, inhibition, and working-memory. No deficits were noted in motor strength, sensory system, or gait. Meningeal signs and abnormal movements were negative. Due to her epilepsy, she was no longer able to perform her professional activities.

Computed tomography (CT) revealed a hypodensity area in the left precentral region, not confined to a specific vascular territory. In addition, contrast-enhanced vascular reconstruction with maximum intensity projection images demonstrated numerous tortuous vessels with abnormally increased diameters, without evidence of a well-defined vascular nidus. Notably, there was dilation of both the superficial and deep venous drainage systems (Fig. 1).

We performed a digital subtraction angiography (DSA) with angiographic acquisitions from the carotid (Fig. 2) and vertebral arteries (Fig. 3). The patient presented dilated and tortuous vessels in the arterial and venous segments. We found no defined vascular nidus relative to AVM, arterial stenosis, or intracranial aneurysms. Venous systems exhibited delayed drainage, with a normal anatomical trajectory. The external carotid artery demonstrated multiple dilated branches with anastomoses to the right internal carotid artery (ICA), as well as evidence of transdural arterial supply (Fig. 2). This patient also presented signs of diffuse angiogenesis, such as transdural supply and small diameter of multiple feeding arteries and draining veins.

Once the CPA diagnosis was confirmed, we held an interdisciplinary committee meeting with neurosurgery, neurological endovascular therapy, and neuroradiology, in which we decided to pursue conservative management, emphasizing lifestyle measures and facilitating reintegration into her daily activities. Antiepileptic medication was adjusted to suppress ictal activity. The patient remains under regular follow-up, with no additional clinical changes to date.

Discussion

CPA remains a rare vascular entity that has previously been described heterogeneously as “diffuse nidus type AVM” or “holohemispheric giant cerebral AVM.” However, some of the features that distinguish it from AVM are the absence of a defined malformation nidus, the lack of predominant afferent arteries, and delayed venous drainage. These characteristics support the consideration of CPA as a separate pathological entity[7]. CPA is also characterized by lesions typically exceeding 6 cm, with a predilection for the supratentorial compartment and the right cerebral hemisphere and rarely exhibiting bilateral extension[8].

CPA exhibits a broad spectrum of clinical and radiological features. A recent systematic review reported its most frequent clinical manifestations as recurrent bleeding (67%), headache (41-45%), epileptic seizures

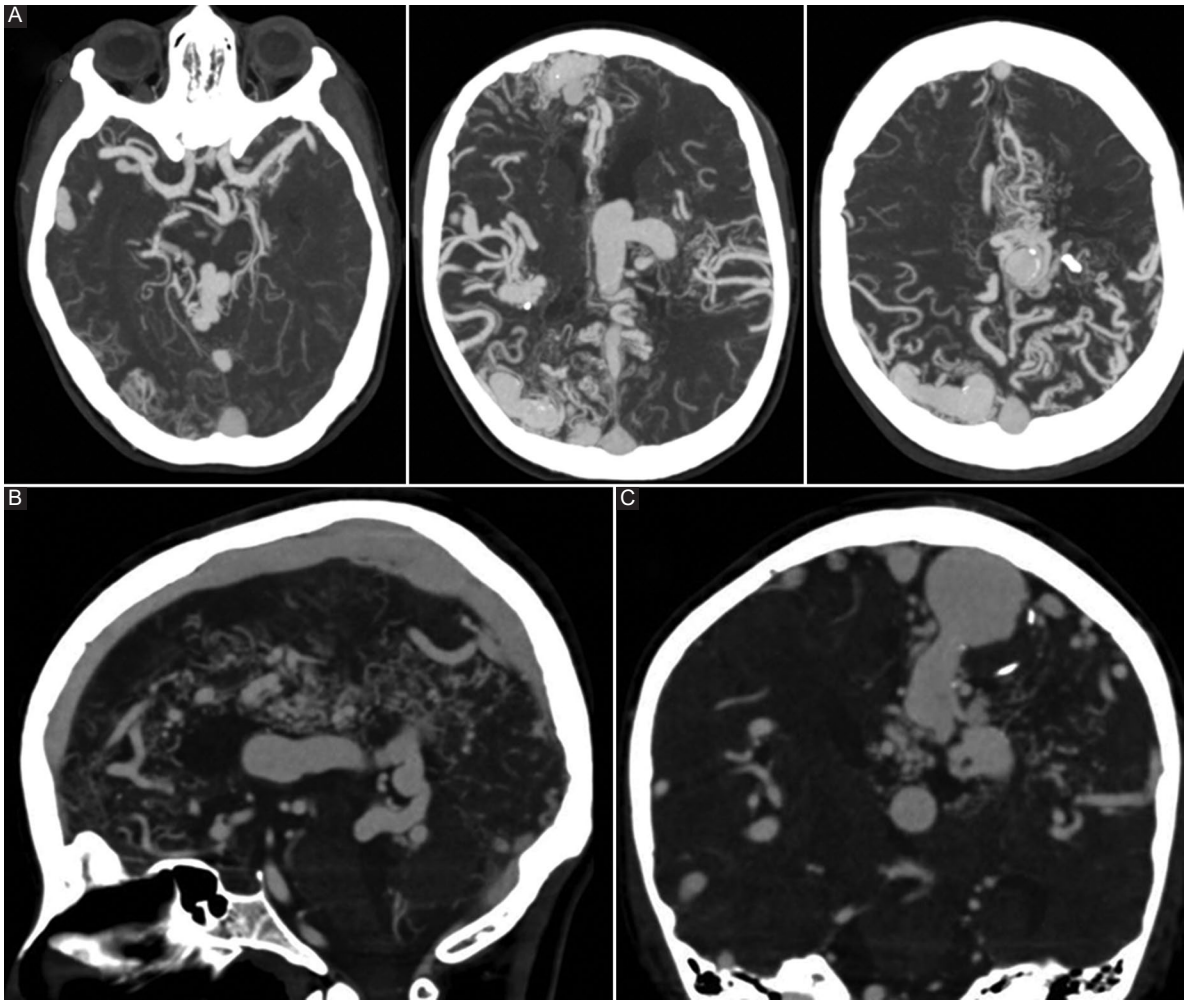

Figure 1. CT of the skull with MIP images in **A:** axial, **B:** sagittal, and **C:** coronal sections revealed multiple meandering vessels without a clearly defined vascular nidus, and dilation of the venous drainage system. CT: computed tomography; MIP: maximum intensity projection.

(37-45%), focal neurological deficits or transient ischemic attacks, (16-34%), and intracranial hemorrhage (12-18%)[2,9]. These symptoms may worsen over time due to the progressive nature of the disease, which is often associated with expansion of the malformation and, consequently, increased symptom burden[10]. In our case, despite the extensive and diffuse nature of the lesion, the patient presented only with epileptic seizures, without motor deficits or previous hemorrhagic events, although CT suggested a prior ischemic insult. Nevertheless, she achieved normal academic development, although her seizures have intermittently affected her employment status.

The etiology of CPA remains unknown. Several pathophysiological mechanisms have been proposed, based on analogies with other well-characterized conditions. One hypothesis suggests that chronic oligemia and impaired perfusion may trigger angiogenesis, promoting the formation of new perforating and transdural vessels as a compensatory response to ischemia-mechanisms reminiscent of those observed in Moyamoya disease[7,9,11]. This angiogenic response is uncontrolled, resulting in abnormal blood flow dynamics that can compromise the structurally weak walls of anomalous vessels. Such alterations may lead to the formation of vascular dilations, increasing the risk of intracranial hemorrhage due to wall fragility[3]. Elevated levels of vascular endothelial growth factor and basic fibroblast growth factor have also been demonstrated in the cerebrospinal fluid; these proteins promote endothelial cell proliferation, migration, differentiation, and maturation[5,11].

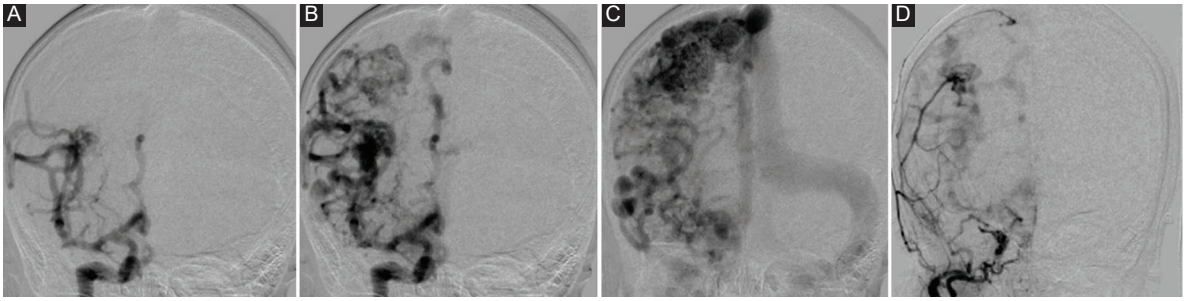

Figure 2. Digital subtraction angiography. Right internal carotid artery, posteroanterior view in **A:** early arterial, **B:** late arterial, and **C:** venous phases. External carotid artery , posteroanterior view acquisition (**D**) demonstrated transdural arterial supply.

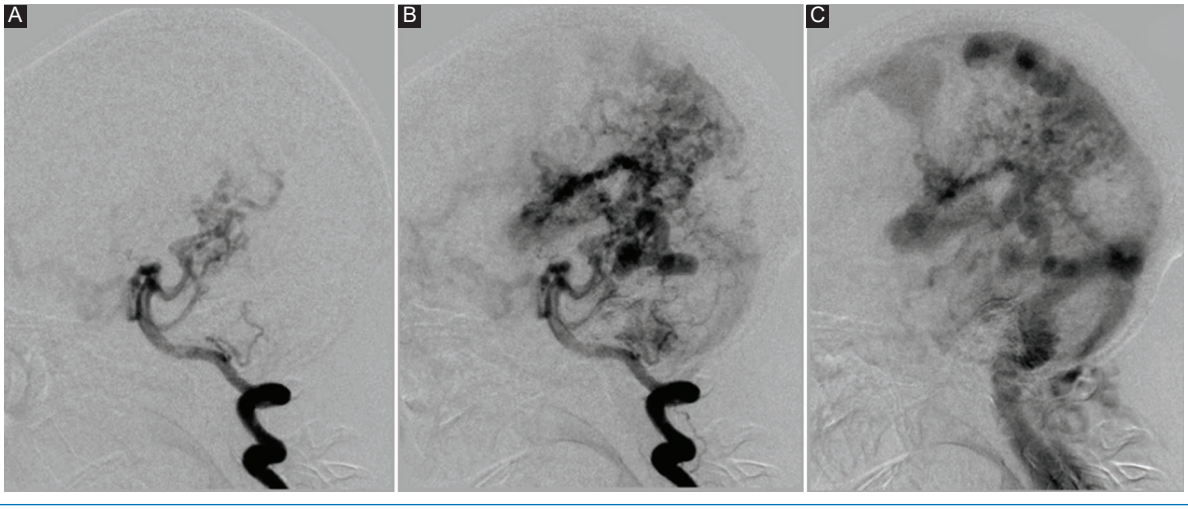

Figure 3. Digital subtraction angiography. Right vertebral artery, lateral view in **A:** early arterial, **B:** late arterial, and **C**: venous phases demonstrated multiple dilated vascular lesions.

DSA remains the gold standard for diagnosis, enabling the differentiation of CPA from classical AVMs. According to Lasjaunias et al.,[9] the diagnosis of CPA is established by: a diffuse network of densely enhancing vascular spaces with intermingled normal brain parenchyma, and absence of dominant feeders to a large nidus[8]. Due to the high flow demand in CPA, an increased volume of contrast medium is often required to achieve adequate angiographic definition. Transdural arterial supply is seen in approximately 34% of cases and may contribute to both the malformation and adjacent normal tissue, with unilateral or bilateral involvement. Multiple feeding arteries are reported in 80% of patients, while associated aneurysms and deep venous drainage are each seen in only 6% of cases. Feeding arteries tend to be of uniform diameter, and proximal stenosis of these vessels (particularly the internal carotid artery [ICA], first segment of the medial cerebral artery [M1] and the first segment of the anterior cerebral artery [A1]) is observed in up to 39% of cases[2,3,5,9,10]. Pivotal signs for the attending physician are the presence of normal, functioning neural tissue interspersed between the abnormal vessels, and the typically progressive nature of neurological deficits, both features assist in differentiating CPA from other vascular malformations.

CT angiography (CTA) with high-intensity projections, or magnetic resonance imaging (MRI), with vascular reconstruction, may also reveal a dense vascular network intermingled with preserved parenchyma. On

T1- and T2-weighted MRI, small flow voids are typically seen. Most lesions occur in the border zones between vascular territories, known as watershed areas. MRI perfusion-weighted imaging shows perfusion abnormalities extending beyond the morphological boundaries visible on conventional MRI[12], where increased blood volume within the nidus, prolonged mean transit time suggestive of capillary and venous ectasia, and hypoperfusion within the affected hemisphere can be found[9].

These distinct angioarchitectural and clinical features guide toward therapeutic decision-making. At present, the primary objectives are to improve perfusion and to prevent future ischemic injury. Treatment options may include partial endovascular embolization of non-eloquent areas, radiosurgery, or surgical revascularization techniques such as encephalo-duro-arterio-synangiosis (EDAS), or trepanation when transdural supply is limited[3,4,9,10]. Nonetheless, conservative management is generally preferred due to the high rate of complications associated with interventional procedures, reported in up to 66% for surgery and 73% for endovascular therapy-particularly pondering the presence of viable, functional brain tissue within the malformation[7,13]. In our case, the patient was managed conservatively with symptom control and clinical surveillance.

Conclusion

This patient with CPA exhibited extensive and diffuse cerebral involvement with minimal clinical manifestations. Given the rarity of this entity, a comprehensive diagnostic workup using advanced neuroimaging techniques is warranted to ensure accurate characterization and appropriate longitudinal assessment. Although therapeutic options remain limited, an individualized and cautious management strategy is essential to optimize patient outcomes. Future research is expected to shed light on the etiology, pathophysiology, diagnostic criteria, and therapeutic approaches for patients with this condition.

Funding

The authors declare that they have not received funding.

Conflicts of interest

The authors declare no conflicts of interest.

Ethical considerations

Protection of human subjects and animals. The authors declare that no experiments on humans or animals were performed for this research.

Confidentiality, informed consent, and ethical approval. The authors have obtained approval from the Ethics Committee for the analysis of routinely collected and anonymized clinical data; therefore, individual informed consent was not required. Relevant ethical recommendations have been followed.

Declaration on the use of artificial intelligence. The authors declare that no generative artificial intelligence was used in the writing or creation of the content of this manuscript.

References

1. Lawton MT, Rutledge WC, Kim H, Stapf C, Whitehead KJ, Li DY, et al. Brain arteriovenous malformations. Nat Rev Dis Primers. 2015;1:15008.
2. Palavani LB, Mitre LP, Almeida MV, Neto LB, Ferreira MY, Semione G, et al. Presentation and management of cerebral proliferative angiopathy: a systematic review and meta-analysis on treatment outcomes. Neurosurg Rev. 2024;47:664.
3. Brown NJ, Lien BV, Ehresman J, Rahmani R, Catapano JS, Lawton MT, et al. Proliferative angiopathy: a systematic review. Stroke Vasc Interv Neurol. 2024;4:e001186.
4. Yamaki VN, Solla DJ, Telles JP, Liem GL, Da Silva SA, Caldas JG, et al. The current clinical picture of cerebral proliferative angiopathy: systematic review. Acta Neurochir (Wien). 2020;162:1727-33.
5. Marks MP, Steinberg GK. Cerebral proliferative angiopathy. J Neurointerv Surg. 2012;4:e25.
6. Masura J, Gavora P, Formanek A, Hijazi ZM. Transcatheter closure of secundum atrial septal defects using the new self-centering amplatzer septal occluder: initial human experience. Cathet Cardiovasc Diagn. 1997;42:388-93.
7. Chen YN, Lee CW, Xiao F, Chen YF, Hu TY, Kuo MF. A proposed algorithm for managing cerebral proliferative angiopathy. World Neurosurg. 2022;167:360-9.
8. Lakhani DA, Balar AB, Cassese JI, Xu R, Salim HA, Boo S, et al. Diffuse cerebral proliferative angiopathy. Radiology. 2023;308:e230058.
9. Lasjaunias PL, Landrieu P, Rodesch G, Alvarez H, Ozanne A, Holmin S. Cerebral proliferative angiopathy: clinical and angiographic description of an entity different from cerebral AVMs. Stroke. 2008;39:878-85.
10. Liu P, Lv X, Lv M, Li Y. Cerebral proliferative angiopathy: clinical, angiographic features and literature review. Interv Neuroradiol. 2016;22:101-7.
11. Miyake S, Krings T, Kee TP, Huisman TA. A potential VEGF-driven hypothesis of calvarial centripetal proliferation in cerebral proliferative angiopathy. Sci Rep. 2025;15:2502.
12. Ito S, Kanagaki M, Yoshimoto N, Hijikata Y, Shimizu M, Kimura H. Cerebral proliferative angiopathy depicted by four-dimensional computed tomographic angiography: a case report. Radiol Case Rep. 2022;17:2332-6.
13. Panthi S, Khanal N, Poudel S, Bhandari S, Khatiwada P, Acharya R, et al. Diffuse proliferative cerebral angiopathy: a case report and literature review on a very rare and misdiagnosed entity. J Surg Case Rep. 2022;2022:rjab620.

CLINICAL CASE

Stellate ganglion block as adjunct therapy for vasomotor and psychological symptoms in menopause and perimenopause

Bloqueo del ganglio estrellado ecoguiado como tratamiento coadyuvante de síntomas vasomotores y psicológicos relacionados con el climaterio

Jesús D. Amaya-López[1], Carolina I. Cervera-Buenfil[1], and Selene I. Arellano-López[2]*

[1]Anesthesiology Service, Centro Médico ABC; [2]Anesthesiology Service, Unidad Médica de Alta Especialidad, Hospital de Ginecología y Obstetricia No.4, Instituto Mexicano del Seguro Social. Mexico City, Mexico

Abstract

Stellate ganglion block (SGB) modulates the cervical sympathetic system and has been used in chronic pain, anxiety, and sleep disturbances. Emerging evidence suggests its benefit in controlling vasomotor and mood symptoms related to menopause. We present the case of a 53-year-old woman with prior hysterectomy for endometrial adenocarcinoma who presented with 8-10 daily hot flashes, generalized anxiety, and insomnia, Pittsburgh Sleep Quality Index (PSQI 14), refractory to non-hormonal pharmacotherapy. An ultrasound-guided SGB at C6-C7 using ropivacaine and dexmedetomidine was performed. At 2-week follow-up, hot flash frequency decreased to 1-2 daily episodes, and PSQI improved to 6, with substantial subjective improvement in anxiety. Ipsilateral Horner's syndrome confirmed successful sympathetic blockade. We conclude that ultrasound-guided SGB was a safe and well-tolerated adjuvant intervention associated with clinically meaningful improvement in vasomotor and psychological symptoms in this patient with contraindications to hormone therapy. Prospective controlled studies are warranted to establish its efficacy and optimal patient selection criteria.

Keywords: *Stellate ganglion. Menopause. Perimenopause. Vasomotor symptoms. Anxiety. Depression.*

Resumen

El bloqueo del ganglio estrellado (BGE) modula el sistema simpático cervical y ha sido utilizado en el manejo del dolor crónico, la ansiedad y los trastornos del sueño. Evidencia emergente respalda su utilidad para reducir los síntomas vasomotores y las alteraciones del estado de ánimo asociadas a la menopausia y la perimenopausia. Presentamos el caso de una mujer de 53 años con antecedente de histerectomía por adenocarcinoma endometrial presentó bochornos persistentes (8-10 episodios diarios), ansiedad generalizada e insomnio refractarios al tratamiento farmacológico, con un índice de calidad de sueño de Pittsburgh (PSQI) de 14. Se realizó bloqueo del ganglio estrellado guiado por ultrasonido a nivel C6-C7 con ropivacaína y dexmedetomidina. Se documentó la respuesta clínica, la monitorización hemodinámica y el síndrome de Horner. Concluimos que el BGE guiado por ultrasonido puede representar una opción adyuvante segura y bien tolerada para el manejo de los síntomas vasomotores y psicológicos en la menopausia y la perimenopausia, particularmente en pacientes con contraindicación para la terapia hormonal. Se requieren estudios controlados prospectivos.

Palabras clave: *Ganglio estrellado. Menopausia. Perimenopausia. Síntomas vasomotores. Ansiedad. Depresión.*

***Correspondence:**
Jesús D. Amaya-López
E-mail: davidamaya.lop@gmail.com

Date of reception: 25-04-2026
Date of acceptance: 12-06-2026
DOI: 10.24875/AMH.26000024

Available online: 03-08-2026
An Med ABC. 2026;71(Supl 1):6-9
www.analesmedicosabc.com

0185-3252 / © 2026 Asociación Médica del Centro Médico ABC. Published by Permanyer. This is an open access article under the CC BY-NC-ND license (http://creativecommons.org/licenses/by-nc-nd/4.0/).

Introduction

Vasomotor symptoms (VMS) – principally hot flashes and night sweats – affect approximately 75-85% of women during the menopausal transition[1] and up to 80-90% of those with a history of hormone-sensitive malignancies such as breast or endometrial cancer.[2] Perimenopause, the transitional period preceding the final menstrual period, typically spans 4-8 years and is characterized by progressive estrogen fluctuation leading to irregular menses, increasing VMS burden, mood disturbances, anxiety, and sleep disruption.[1,3] The fully menopausal state is defined by 12 consecutive months of amenorrhea with sustained estrogen deficiency, consolidating and often intensifying these manifestations.[3] Anxiety and depressive symptoms affect 35-50% of women during the menopausal transition,[3] while clinically significant insomnia is reported in 40-60% of postmenopausal women.[1] Although menopausal hormone therapy (MHT) remains the most effective treatment for VMS, it is contraindicated in survivors of hormone-sensitive cancers due to the risk of recurrence.[1,3] Non-hormonal pharmacological alternatives – including selective serotonin reuptake inhibitors, serotonin-norepinephrine reuptake inhibitors, gabapentinoids, and clonidine – offer only partial relief and carry their own side-effect profiles, leaving a meaningful gap in management for this population.[4] Stellate ganglion block (SGB), a well-established regional anesthesia technique used for pain syndromes and vascular disorders, has emerged as a novel neuromodulatory approach for VMS. Lipov et al. published the first prospective pilot study of SGB for VMS in 13 women with a history of breast cancer, demonstrating a significant reduction in hot flash frequency and severity without adverse effects.[5] Although the precise mechanism remains under investigation, it is hypothesized that estrogen withdrawal elevates central norepinephrine and nerve growth factor levels, narrowing the hypothalamic thermoneutral zone and triggering VMS; SGB may interrupt these sympathetic pathways and reset thermoregulatory set-point mechanisms.[6]

Case presentation

A 53-year-old woman (height 1.68 m, weight 60 kg) was referred for management of refractory vasomotor and psychological symptoms following laparoscopic hysterectomy for endometrial adenocarcinoma. She presented with hot flashes occurring 8-10 times daily, generalized anxiety, and insomnia refractory to non-hormonal pharmacotherapy (trials of venlafaxine and gabapentin had been documented in her clinical record). Menopausal MHT was contraindicated due to her oncological history. Her medical history was otherwise notable for an allergy to amoxicillin-clavulanate. Family history included paternal systemic arterial hypertension. She denied tobacco use, alcohol consumption, and illicit drug use.

The Pittsburgh Sleep Quality Index (PSQI), administered at baseline, yielded a score of 14, consistent with severe sleep impairment.

An ultrasound-guided SGB at C6-C7 was performed under standard American Society of Anesthesiologists monitoring (continuous electrocardiography, pulse oximetry, and non-invasive blood pressure). After antisepsis and local anesthesia, a 22G echogenic needle was advanced using an in-plane technique. A total of 10 mL of 0.5% ropivacaine plus dexmedetomidine (0.5 mcg/kg) was administered after negative aspiration. Proper anesthetic spread was confirmed.

Ipsilateral Horner's syndrome – comprising ptosis, miosis, and anhidrosis – was observed immediately after the procedure, consistent with successful cervical sympathetic blockade. Hemodynamic variations were transient and clinically insignificant. At the 2-week follow-up, the patient reported a marked reduction in hot flash frequency from approximately 8-10 daily episodes to 1-2. Sleep quality improved substantially, with the PSQI score decreasing to 6 (indicating normal sleep), and nocturnal awakenings reduced from approximately 5 to 1/night. Anxiety symptoms improved substantially, with the patient reporting marked subjective relief from generalized tension, intrusive worry, and somatic manifestations; formal psychometric assessment was not performed, representing a recognized limitation of this report. No complications were recorded. Written informed consent was obtained from the patient for publication of this case report.

Discussion

In the present case, SGB at C6-C7 produced immediate sympathetic blockade, confirmed by clinical criteria (ipsilateral Horner's syndrome: ptosis, miosis, and anhidrosis) and real-time ultrasound visualization of anesthetic spread. Hemodynamic changes were transient and consistent with expected autonomic modulation following cervical sympathetic interruption. The possible influence of procedure timing on observed outcomes is an ancillary observation consistent with known chronobiological variability in autonomic tone,[7-9]

though no causal conclusions can be drawn from a single case. Regarding VMS outcomes, the reduction in hot flash frequency observed in this patient (from approximately 8-10 to 1-2 daily episodes at 2 weeks) is consistent with the magnitude of improvement reported in controlled trials. In the first randomized sham-controlled study of SGB for VMS, Walega et al. demonstrated a 52% reduction in moderate-to-severe hot flash frequency ($p < 0.001$) and a 38% reduction in intensity ($p = 0.04$), confirmed objectively by sternal skin conductance monitoring.[10] Lipov et al. reported a 90% reduction in weekly hot flash events among cancer survivors, from a mean of 79.4 to 8.1 episodes at 12 weeks ($p < 0.0001$).[5] In a comparative study of women with breast cancer, Rahimzadeh et al. found no statistically significant difference in hot flash and sleep outcomes between SGB and paroxetine 7.5 mg, with fewer gastrointestinal adverse events observed in the SGB group.[11] Although that population differs from the present case, the findings suggest a clinically relevant non-hormonal alternative for oncological patients. The mechanisms underlying improvement in psychological symptoms and sleep quality following SGB are not fully elucidated, and the following proposed pathways should be interpreted as hypotheses supported by preclinical and mechanistic data rather than established clinical facts. SGB is hypothesized to reduce central sympathetic tone, attenuating norepinephrine-driven arousal pathways that contribute to both vasomotor instability and mood dysregulation.[6] Modulation of pineal gland signaling via the cervical sympathetic chain may also contribute to improved sleep architecture by increasing melatonin availability, though this pathway remains speculative in the human clinical context. In this case, the improvement in PSQI score (from 14 to 6) and reduction in nocturnal awakenings (from approximately 5 to 1/night) are clinically meaningful, and align with the PSQI data reported by Rahimzadeh et al. (PSQI 20.30 to 5.89; $p < 0.001$).[11] The use of dexmedetomidine as an α2-adrenergic adjuvant may have contributed additional anxiolytic and sedative effects through central and peripheral sympatholysis; however, its independent contribution cannot be isolated from the block itself in this case.

The ultrasound-guided approach substantially reduces the risk of serious complications compared to landmark-based techniques. Expected transient effects include ipsilateral Horner's syndrome and mild hemodynamic fluctuations. Rare but serious complications include intravascular injection, pneumothorax, and recurrent laryngeal or phrenic nerve involvement; the use of the C6 level and controlled injection volumes minimizes these risks.[12] The growing body of evidence supporting SGB across diverse conditions – including post-COVID-19 autonomic dysregulation[13] – underscores its broad neuromodulatory potential, though each indication merits independent clinical evaluation.

Conclusion

In this case report, ultrasound-guided SGB at C6-C7 was associated with clinically meaningful improvement in VMS, sleep quality, and anxiety in a patient with refractory VMS and oncological contraindications to menopausal MHT. The procedure was well-tolerated, with no complications recorded. These findings are consistent with the existing literature and suggest that SGB may be a viable adjuvant option in this population. However, given the inherent limitations of a single-patient case report – including lack of a control condition, subjective outcome measures, and limited follow-up – no conclusions regarding efficacy can be generalized. Prospective controlled studies are needed to establish optimal patient selection criteria, dosing protocols, and durability of effect.

Funding

The authors declare that they have not received funding.

Conflicts of interest

The authors declare no conflicts of interest.

Ethical considerations

Protection of human subjects and animals. The authors declare that no experiments on humans or animals were performed for this research.

Confidentiality, informed consent, and ethical approval. The authors have obtained approval from the Ethics Committee for the analysis of routinely collected and anonymized clinical data; therefore, individual informed consent was not required. Relevant ethical recommendations have been followed.

Declaration on the use of artificial intelligence. The authors declare that ChatGPT was used to assist with language editing and manuscript organization.

References

1. The Menopause Society; Shufelt CL, Brown V, Carpenter JS, Chism LA, Faubion SS, et al. The 2023 nonhormone therapy position statement of the North American menopause society. Menopause. 2023; 30:573-90.
2. Avis NE, Crawford SL, Greendale G, Bromberger JT, Everson-Rose SA, Gold EB, et al. Duration of menopausal vasomotor symptoms over the menopause transition. JAMA Intern Med. 2015;175:531-9.
3. Santoro N, Roeca C, Peters BA, Neal-Perry G. The menopause transition: signs, symptoms, and management options. J Clin Endocrinol Metab. 2021;106:1-15.
4. Pachman DR, Jones JM, Loprinzi CL. Management of menopause-associated vasomotor symptoms: current treatment options, challenges and future directions. Int J Womens Health. 2010;2:123-35.
5. Lipov EG, Joshi JR, Sanders S, Slavin KV. Stellate ganglion block for hot flashes. Lancet Oncol. 2008;9:523-32.
6. Rance NE, Dacks PA. Hypothalamic regulation of thermoregulation. Nat Rev Endocrinol. 2013;9:716-24.
7. Scheer FA, Hu K, Evoniuk H, Kelly EE, Malhotra A, Hilton MF, et al. Impact of the circadian system on cardiovascular function. Proc Natl Acad Sci U S A. 2010;107:20541-6.
8. Thosar SS, Butler MP, Shea SA. Role of the circadian system in cardiovascular disease. J Clin Invest. 2018;128:2157-67.
9. Czeisler CA, Buxton OM. The human circadian timing system and sleep-wake regulation. In: Kryger MH, Roth T, Dement WC, editors. Principles and Practice of Sleep Medicine. 6th ed. Philadelphia, PA: Elsevier; 2017. p. 353-64.
10. Walega DR, Rubin LH, Banuvar S, Shulman LP, Maki PM. Effects of stellate ganglion block on vasomotor symptoms: findings from a randomized controlled clinical trial in postmenopausal women. Menopause. 2014;21:807-14.
11. Rahimzadeh P, Imani F, Faiz SH, Entezary SR, Nasiri AA, Ziasarabi A. Comparing the effects of stellate ganglion block and paroxetine on hot flashes and sleep disturbances in women with breast cancer. J Pain Res. 2018;11:1269-75.
12. Byas-Smith MG, Gulati A. Ultrasound-guided stellate ganglion block. Reg Anesth Pain Med. 2006;31:383-6.
13. Duricka DL, Liu H. Stellate ganglion block for the treatment of post-acute sequelae of SARS-CoV-2: a retrospective study. Reg Anesth Pain Med. 2024;49:50-7.

CASO CLÍNICO

Neoplasia de células dendríticas plasmocitoides blásticas en un paciente pediátrico

Blastic plasmacytoid dendritic cell neoplasm in a pediatric patient

Vanessa Terán-Cerqueda[1], Luis E. Bernabé-Gaspar[1,2], Rubí E. Romo-Rodríguez[2], M. Guadalupe Pérez-Dorantes[1], Juan C. Solís-Poblano[1], Patricia Zagoya-Martínez[1], Andrea Huerta-Moreno[1], Amara Sequeira-Colonnier[1], Arturo García-Galicia[3], Susana Barrera-Hernández[3], M. José Borja-Núñez[4] y Jorge Loría-Castellanos[5]*

[1]Servicio de Hematología, Unidad Médica de Alta Especialidad Hospital de Especialidades de Puebla, Centro Médico Nacional General de División Manuel Ávila Camacho, Instituto Mexicano del Seguro Social (IMSS), Puebla de Zaragoza; [2]Centro de Investigación Biomédica de Oriente, Órgano Operador de Administración Descentralizada Puebla, IMSS, Metepec; [3]División de Investigación, Unidad Médica de Alta Especialidad Hospital de Especialidades de Puebla, Centro Médico Nacional General de División Manuel Ávila Camacho, IMSS, Puebla de Zaragoza; [4]Facultad de Medicina, Universidad Popular Autónoma del Estado de Puebla, Puebla. Pue.; [5]Centro de Simulación, Universidad Anáhuac, Ciudad de México. México

Resumen

La neoplasia blástica de células dendríticas plasmocitoides (BPDCN, blastic plasmacytoid dendritic cell neoplasm) es una neoplasia hematolinfoide de baja frecuencia (0.44%), clínicamente muy grave. Se origina a partir de células dendríticas plasmocitoides clonales o sus precursores. Suele afectar a múltiples localizaciones, siendo principalmente la piel (80-90%), la médula ósea, los ganglios linfáticos y la sangre periférica. Se presenta el caso de una paciente de 7 años, previamente sana, con dolor osteoarticular, fiebre persistente, pérdida de peso y exoftalmos derecho. A su ingreso, en la citometría hemática se documenta leucocitosis grave (271,600/µl) con un 80% de blastos en sangre periférica, anemia y trombocitopenia. Presenta lesiones cutáneas violáceas en el tronco y las extremidades. A los 7 días, por citometría de flujo en médula ósea se identificó una población blástica CD4+, CD56+, CD123+, CD45 lo, HLA-DR+ compatible con BPDCN. Durante la primera fase de inducción, la paciente presentó una evolución tórpida, con desenlace fatal a los 19 días del diagnóstico. Concluimos que la BPDCN pediátrica representa una urgencia oncohematológica que por su agresividad clínica exige la optimización de un diagnóstico certero y un abordaje terapéutico integral, guiado por herramientas multiparamétricas. La presentación de este caso clínico busca enfatizar la necesidad de un enfoque multidisciplinario.

Palabras clave: *Neoplasia de células dendríticas plasmocitoides blásticas. Neoplasia hematodérmica. CD4+ -CD5.*

Abstract

Blastic plasmacytoid dendritic cell neoplasm (BPDCN) is an uncommon (0.44%), clinically aggressive hematolymphoid neoplasm. It arises from clonal plasmacytoid dendritic cells or their precursors. It often affects multiple anatomical compartments, including tissue, bone marrow, lymph nodes, and peripheral blood. We present the case of a previously healthy 7-year-old female patient with osteoarticular pain, persistent fever, weight loss, and right-sided exophthalmos. On admission, the laboratory findings revealed severe leukocytosis (271,600/µL) with 80% blasts in peripheral blood, anemia, and thrombocytopenia. Erythematous violaceous skin lesions appeared on the thorax, abdomen, and lower extremities. After 7 days, bone

Correspondencia:
Luis E. Bernabé-Gaspar
E-mail: luisedu.bernabe@hotmail.com

Fecha de recepción: 27-02-2026
Fecha de aceptación: 01-04-2026
DOI: 10.24875/AMH.M26000155

Disponible en internet: 21-04-2026
An Med ABC. 2026;71(Supl 1):10-14
www.analesmedicosabc.com

0185-3252 / © 2026 Asociación Médica del Centro Médico ABC. Publicado por Permanyer. Este es un artículo open access bajo la licencia CC BY-NC-ND (http://creativecommons.org/licenses/by-nc-nd/4.0/).

marrow flow cytometry found a blast population expressing CD4+, CD56+, CD123++, low CD45, and HLA-DR+, consistent with the diagnosis of BPDCN. During the induction, the patient experienced a torpid clinical course, resulting in death 19 days after diagnosis. We conclude that the pediatric BPDCN is an oncohematologic emergency that requires prompt and exact diagnosis as well as an integrated therapeutic approach guided by multiparametric diagnostic tools.

Keywords: *Blastic plasmacytoid dendritic cell neoplasm. Hematodermic neoplasm. CD4+ -CD5.*

Introducción

La neoplasia de células dendríticas plasmocitoides blásticas (BPDCN, *blastic plasmacytoid dendritic cell neoplasm*) es una neoplasia hematolinfoide de comportamiento clínico muy agresivo, de aparición infrecuente, que representa el 0.44% de todas las neoplasias hematológicas[1,2].

Desde un punto de vista epidemiológico, la BPDCN puede presentarse a cualquier edad. Afecta principalmente a adultos mayores, con un pico de incidencia entre los 60 y 70 años, con predominio en el sexo masculino de tres hombres afectados por cada mujer. En pacientes pediátricos, la incidencia es considerablemente más baja, representando menos del 10% del total de las neoplasias hematológicas[1-3]. Por ello, la baja frecuencia y escasa incidencia de esta neoplasia en la población infantil generan un reto diagnóstico adicional.

Esta enfermedad surge de células dendríticas plasmocitoides clonales o de sus precursores, con un fenotipo inmunitario característico, aunque no exclusivo. Ha sido reconocida como una neoplasia independiente a partir de los avances en inmunofenotipificación y biología molecular, mismos que la diferencian de otras enfermedades con comportamiento similar, como los linfomas de células T, la leucemia mieloide aguda y ciertas formas de leucemia linfoide aguda[3].

La presentación de este caso clínico busca ilustrar el abordaje diagnóstico y las dificultades terapéuticas para resaltar la necesidad de un diagnóstico oportuno y un enfoque multidisciplinario.

Caso clínico

Se reporta un caso atendido en un hospital del Instituto Mexicano del Seguro Social en Puebla de Zaragoza, Puebla, México. Se trata de una paciente de 7 años, previamente sana, valorada en la Unidad Médica de Alta Especialidad del Hospital de Especialidades Puebla en julio de 2024. Fue referida a esta unidad hospitalaria por presentar dolor osteoarticular localizado que tuvo una evolución migratoria hacia otras articulaciones en los días posteriores. Presentaba fiebre persistente de 10 días de evolución, sin foco infeccioso aparente, acompañada de pérdida de peso estimada en 5 kg en los 3 meses previos a la primera consulta médica.

En la exploración física inicial, los hallazgos relevantes documentados fueron hepatomegalia palpable a 3 cm por debajo del reborde costal derecho, petequias localizadas en las palmas de las manos, hematoma de 2 cm de diámetro en la región sacra derecha, palidez mucocutánea, exoftalmos en el ojo derecho y adenomegalias cervicales > 1 cm, de predominio derecho.

El hemograma completo inicial mostró anemia con hemoglobina en 6.91 g/dl, volumen corpuscular medio de 106.03 fl y hemoglobina corpuscular media de 34.03 pg/cel; leucocitosis marcada de 219,210 leucocitos/µl, de los cuales 157,031 (72%) correspondían a blastos, neutrófilos totales de 24,113/µl (11%), linfocitos 21,921/µl (10%), monocitos 3% y recuento plaquetario de 40,000/µl, evidenciando trombocitopenia. Entre otros datos bioquímicos relevantes, se reportó glucemia de 35 mg/dl, creatinina de 0.34 mg/dl, tiempo de protrombina de 13.1 segundos y tiempo de tromboplastina parcial de 26.1 segundos. La ecografía abdominal mostró el hígado con crecimiento de 3 × 3 × 2 cm por debajo del reborde costal.

Ante los hallazgos clínicos y paraclínicos, se procedió a la realización de un aspirado de médula ósea para análisis citomorfológico e inmunofenotípico. El estudio inmunofenotípico identificó una población blástica del 95.27% compatible con infiltración extensa conformada por precursores mieloides con expresión de antígenos característicos de BPDCN. Se distinguieron dos poblaciones celulares principales. La primera población, con un 64.62% de blastos y marcadores mixtos, con expresión positiva para marcadores de linaje mieloide como CD33+, CD117+, CD13+, cyMPO+, CD34+, expresión aberrante de marcadores linfocitarios CD7lo, CD56 lo/pos y positividad para CD123+ y CD4+, considerados característicos de células plasmocitoides. Otros marcadores identificados fueron CD45 med, CD38+ y CD71 lo. La segunda población celular, con un 30.65% de blastos, compartía algunos marcadores mieloides,

como CD33+, CD13+, cyMPO+, CD15+ y CD14 lo/pos, y positividad para CD123+ y CD4 lo/pos, lo que confirma la naturaleza dendrítica plasmocitoide de esta subpoblación. Se identificaron además otros marcadores aberrantes, como CD35+, CD38+, CD71 lo y CD64+.

Nueve días posteriores al ingreso hospitalario, la paciente desarrolló lesiones cutáneas de coloración violácea, no pruriginosas, de borde irregular, en el tórax anterior, el abdomen y las extremidades. La aparición de estas lesiones fue significativa para la confirmación clínica del diagnóstico de BPDCN, pues este tipo de infiltrado cutáneo se observa en una alta proporción de los casos descritos en la literatura.

Los estudios bioquímicos posteriores revelaron glucosa 55 mg/dl, urea 34.02 mg/dl, nitrógeno ureico en sangre 15.99 mg/dl, creatinina 0.18 mg/dl y ácido úrico 2.9 mg/dl. El perfil hepático documentó bilirrubina total 0.2 mg/dl, directa 0.04 mg/dl y fracción indirecta 0.16 mg/dl, albúmina 3.7 g/dl, alanina aminotransferasa 15 U/dl, aspartato transaminasa 21 U/dl, fosfatasa alcalina 91 U/dl y lactato deshidrogenasa 1727 U/dl.

El abordaje terapéutico se inició con una fase de preparación prequimioterapia con hidratación intravenosa y administración de alopurinol como profilaxis para síndrome de lisis tumoral. Se inició el periodo de ventana esteroidea con dexametasona a dosis de 10 mg/m^2 de superficie corporal por día.

Al quinto día de tratamiento se inició la fase de citorreducción con mercaptopurina a dosis de 40 mg/m^2 de superficie corporal al día, por 7 días consecutivos. Al sexto día se añadió citarabina con la misma dosis y duración. Una vez completada la citorreducción, se inició la fase de inducción a la remisión, para lo cual se colocó un catéter venoso central tunelizado para el inicio de la quimioterapia. El régimen empleado fue el esquema MEC (mitoxantrona, etopósido y citarabina).

Durante la fase intensiva del tratamiento, la paciente presentó múltiples complicaciones infecciosas graves y repetitivas (mastoiditis, mucositis de grado IV, colitis neutropénica grave y un episodio de choque séptico refractario al manejo con vasopresores), por lo que requirió ingreso a la unidad de cuidados intensivos pediátricos. A pesar del abordaje multidisciplinario y las medidas terapéuticas implementadas, el curso clínico fue desfavorable, con el subsecuente fallecimiento de la paciente a los 19 días posteriores al diagnóstico.

La presentación de este caso clínico fue aprobada por el Comité de Investigación en Salud n.º 2101 del Instituto Mexicano del Seguro Social.

Discusión

El presente caso clínico representa una manifestación poco común de la BPDCN en un paciente pediátrico. Esta enfermedad, reconocida por su gravedad y rápida progresión, es excepcional en la infancia, con una frecuencia extremadamente baja en comparación con la población adulta. La presentación clínica inusual y su carácter infrecuente dificultan de manera considerable el diagnóstico oportuno, lo que a su vez impacta de forma negativa en el pronóstico de los pacientes.

La presentación clínica de la BPDCN fue descrita en la década de 1990. Sin embargo, su entendimiento ha sido históricamente complejo debido a su baja incidencia, inmunofenotipo atípico y comportamiento clínicamente agresivo. Al principio, esta enfermedad fue designada erróneamente como linfoma blástico de células *natural-killer* debido a su inmunofenotipo parcial CD56+ positivo. Los estudios posteriores demostraron que la expresión conjunta de los marcadores CD4+, CD56+ y CD123+, más la negatividad para marcadores de linaje B, T y mieloide clásico, correspondía al inmunofenotipo de células dendríticas plasmocitoides inmaduras[1].

La BPDCN se distingue por surgir de precursores hematopoyéticos con potencial de diferenciación hacia linajes mieloides y linfocíticos con expresión aberrante de marcadores típicos de las células dendríticas plasmocitoides. Los marcadores CD123, CD4, CD56, TCL1, BDCA-2 y CD304 en las células dendríticas plasmocitoides desarrollan un perfil blástico inmaduro, usualmente negativo para marcadores de linaje mieloide o linfoide convencionales[1,2]. A pesar de esto, existen casos con variabilidad fenotípica que requieren pruebas complementarias para su confirmación[3].

Clínicamente se caracteriza por una presentación multisistémica con alta agresividad, que tiende a infiltrar estructuras como la piel (el sitio más común), la médula ósea, los ganglios linfáticos y la sangre periférica, con rápida propagación[2,3]. El compromiso cutáneo es uno de los signos más comunes y característicos. Las manifestaciones clínicas pueden ser inespecíficas y varían ampliamente entre los pacientes. La manifestación cutánea es en forma de lesiones violáceas o purpúreas, de bordes irregulares, que pueden confundirse con cuadros infecciosos, hematológicos o dermatológicos.

El 80-90% de los pacientes presentan lesiones cutáneas en el momento del diagnóstico[2]. A menudo coexisten manifestaciones sistémicas, como fiebre persistente, pérdida de peso, hepatoesplenomegalia, adenomegalias y leucocitosis significativa con presencia de blastos en

la sangre periférica. Su diseminación refleja no solo la agresividad, sino también la capacidad de infiltración característica de las células dendríticas plasmocitoides en condiciones inflamatorias y malignas.

Los estudios recientes han contribuido a profundizar en la comprensión del origen celular de esta enfermedad. Meier-Lienhard et al.[3] destacan que las células neoplásicas en la BPDCN derivan de precursores de células dendríticas plasmocitoides clonales que comparten mutaciones con otros síndromes mielodisplásicos o neoplasias mieloides. Esto sugiere una evolución clonal desde un progenitor hematopoyético común[3], dando lugar a nuevas hipótesis sobre el origen del espectro de neoplasias hematológicas y planteando nuevos retos terapéuticos[4].

Denker et al.[5] documentan casos en los que neoplasias de diversas estirpes emergen del mismo origen clonal de la BPDCN, lo que refuerza la teoría de ser una neoplasia derivada de una clona multipotente, capaz de sufrir reprogramación fenotípica bajo presiones selectivas en un microambiente tumoral[5].

Khan et al.[6] plantean que, en ausencia de herramientas moleculares avanzadas, el reconocimiento cutáneo característico y hematológico, junto con un panel básico (CD4, CD56 y CD123), pueden ser suficientes para establecer un diagnóstico presuntivo y guiar las decisiones terapéuticas iniciales[6,7].

Uno de los principales retos en el abordaje de esta patología radica en el descarte de otras neoplasias hematológicas de alta agresividad más frecuentes, tales como la leucemia mieloide aguda, ciertos linfomas de células T y otras neoplasias blásticas indiferenciadas. Esta superposición puede llevar a interpretaciones erróneas si no se dispone de un papel inmunofenotípico adecuado y de la interpretación experta de los resultados.

La identificación del perfil inmunológico característico de la BPDCN (expresión de CD4, CD56 y CD123, y otros asociados a células dendríticas plasmocitoides) en esta paciente permitió establecer el diagnóstico.

A pesar de que las manifestaciones cutáneas pueden constituir una clave diagnóstica importante (> 80% de los casos), su ausencia inicial o su aparición tardía pueden enmascarar la enfermedad. La relevancia de esta neoplasia radica en que los pacientes presentan síntomas sistémicos inexplicables persistentes, como citopenias, leucocitosis con presencia de blastos o hallazgos inmunofenotípicos atípicos. Estos síntomas sistémicos deben ser considerados como elementos clave para un diagnóstico diferencial, puesto que hay otras neoplasias hematológicas con los mismos síntomas.

El curso clínico de la BPDCN se caracteriza por una rápida progresión y una diseminación sistémica que incluye la piel, la médula ósea, los ganglios linfáticos y, en muchos casos, el sistema nervioso central. La veloz progresión, combinada con una respuesta deficiente a los esquemas de quimioterapia convencionales, confiere a la enfermedad un mal pronóstico, en especial cuando el tratamiento no se inicia en fases tempranas.

Este caso resalta la necesidad de incrementar el conocimiento clínico y académico sobre esta enfermedad en el ámbito hematooncológico pediátrico, y de fomentar el desarrollo de protocolos diagnósticos estandarizados y estrategias terapéuticas específicas y oportunas en estos pacientes.

Conclusión

La BPDCN en la infancia constituye una urgencia médica en el ámbito de la oncohematología por su naturaleza altamente agresiva y su rápida progresión clínica. Esta condición requiere la implementación de estrategias diagnósticas certeras, basadas en un enfoque multidisciplinario que combine herramientas clínicas y diagnósticas inmunofenotípicas y moleculares. El diagnóstico temprano, aunque difícil por la inespecificidad de los síntomas iniciales, es fundamental para mejorar las posibilidades terapéuticas y el pronóstico de los pacientes. La colaboración entre pediatras, hematólogos pediatras, oncólogos pediatras y patólogos es clave para enfrentar con eficacia esta neoplasia compleja y de baja incidencia.

Financiamiento

Los autores declaran no haber recibido financiamiento para este estudio.

Conflicto de intereses

J. Loría-Castellanos es miembro del comité editorial de la revista *Anales Médicos*. Los demás autores declaran no tener conflicto de intereses.

Consideraciones éticas

Protección de personas y animales. Los autores declaran que para esta investigación no se han realizado experimentos en seres humanos ni en animales.

Confidencialidad, consentimiento informado y aprobación ética. Los autores han obtenido la aprobación del Comité de Ética para el análisis de datos clínicos obtenidos de forma rutinaria y anonimizados. Debido a la naturaleza del estudio, no fue necesario el consentimiento informado individual. Se han seguido las recomendaciones éticas pertinentes.

Declaración sobre el uso de inteligencia artificial. Los autores declaran que no se utilizó ningún tipo de inteligencia artificial generativa para la redacción ni la creación de contenido de este manuscrito.

Referencias

1. Sakamoto J, Takeuchi K. Diagnostic approach to blastic plasmocytoid dendritic cell neoplasm: historical perspectives and current understanding. J Clin Exp Hematop. 2025;65:1-16.
2. Kravchenko DV, Zinovkin DA, Davydov DA, Kisialeu PG, Kopschaj PA, Savchenko O, et al. Blastic plasmacytoid dendritic cell neoplasm. Sultan Qaboos Univ Med J. 2024;24:415-7.
3. Meier-Lienhard R, Suter C, Pabst T, Hitz F, Passweg JR, Spertini O, et al. Blastic plasmacytoid dendritic cell neoplasm: a Swiss case series of a very rare disease and a structured review of the literature. Swiss Med Wkly. 2025;155:3885.
4. Agarwal A, Amit M, Chaffin J, Strobel A. Blastic plasmacytoid dendritic cell neoplasm in an adolescent female: a rare entity with challenging diagnosis and management. BMJ Case Rep. 2023;16:e254008.
5. Denker S, Künstner A, Schwarting J, Witte HM, Bernard V, Stölting S, et al. Clonal evolution and blastic plasmacytoid dendritic cell neoplasm: malignancies of divergent hematopoietic lineages emerging from a common founding clone. Leukemia. 2024;38:1858-61.
6. Khan F, Hashmi F, Ghahramanyan N, Baloyan E, Tamamyan G, Konopleva M, et al. Diagnosing and treating blastic plasmacytoid dendritic cell neoplasm in a resource-limited setting. Oncology (Williston Park). 2024;38:104-6.
7. Jegalian AG, Buxbaum NP, Facchetti F, Raffeld M, Pittaluga S, Wayne AS, et al. Blastic plasmacytoid dendritic cell neoplasm in children: diagnostic features and clinical implications. Haematologica. 2010;95:1873-9.

PERMANYER

Check for updates

CASO CLÍNICO

Panuveítis granulomatosa bilateral de curso crónico-recurrente: presentación de un caso de enfermedad de Vogt-Koyanagi-Harada

Chronic-recurrent bilateral granulomatous panuveitis: a case of Vogt-Koyanagi-Harada disease

Francisco Oliveros-Valdés[1], René Dávila-Mendoza[2], Ma. Fernanda Martínez-Palomo[1] y Paulina Williams-Hernández[1]*

[1]Segmento Anterior; [2]Oculoplástica. Instituto de Oftalmología Conde de Valenciana ABC, Ciudad de México, México

Resumen

Se presenta el caso clínico de una paciente de sexo femenino de 38 años que acude a consulta por ojo rojo, fotofobia, dolor ocular bilateral y cefalea de cuatro meses de evolución. En la exploración oftalmológica se detectaron datos de inflamación ocular y fondo de ojo con lesiones en ambos ojos. Los hallazgos anteriores, junto con estudios paraclínicos, confirmaron el diagnóstico de Vogt-Koyanagi-Harada. El tratamiento incluyó corticosteroides sistémicos con respuesta favorable para el pronóstico visual. El presente caso resalta la importancia de la detección oportuna de enfermedades autoinmunes multisistémicas con involucro oftalmológico para preservar la función visual.

Palabras clave: *Panuveítis. Enfermedades autoinmunes multisistémicas inflamatorias. Glucocorticoides.*

Abstract

We report the case of a 38-year-old woman who presented with a four-month history of bilateral red eye, photophobia, ocular pain, and headache. Ophthalmic examination revealed signs of anterior segment inflammation and atrophic lesions in the fundus of both eyes. Based on these findings and complementary diagnostic studies, a diagnosis of Vogt-Koyanagi-Harada disease was established. The patient responded well to systemic corticosteroid therapy, with a favorable visual prognosis. This case underscores the importance of early recognition of multisystemic autoimmune diseases with ocular involvement, as timely treatment is essential to preserve visual function.

Keywords: *Panuveitis. Multisystem inflammatory autoimmune diseases. Glucocorticoids.*

Correspondencia:
Ma. Fernanda Martínez-Palomo
E-mail: maria.martinezp05@anahuac.mx

Fecha de recepción: 22-07-2025
Fecha de aceptación: 21-11-2025
DOI: 10.24875/AMH.25000029

Disponible en internet: 13-04-2026
An Med ABC. 2026;71(Supl 1):15-19
www.analesmedicosabc.com

0185-3252 / © 2025 Asociación Médica del Centro Médico ABC. Publicado por Permanyer. Este es un artículo open access bajo la licencia CC BY-NC-ND (http://creativecommons.org/licenses/by-nc-nd/4.0/).

Introducción

La enfermedad de Vogt-Koyanagi-Harada (VKH) es una enfermedad autoinmune multisistémica que afecta estructuras pigmentadas ricas en melanocitos como la úvea, leptomeninges, oído interno, piel y folículos pilosos[1-3]. Se caracteriza clínicamente por una inflamación generalizada de la úvea bilateral, acompañada de signos neurológicos, auditivos y dermatológicos variables según el estadio clínico[1,2]. Su prevalencia es mayor en poblaciones asiáticas, hispánicas y del Medio Oriente, y se ha asociado fuertemente con alelos específicos del *HLA*, particularmente *HLA*-DRB10405 y DRB10410[4,5].

La evolución de la enfermedad de VKH se divide en cuatro fases clínicas: prodrómica, uveítica aguda, convaleciente y crónica-recurrente[1,6]. En la fase prodrómica predominan síntomas sistémicos como cefalea, rigidez cervical, *tinnitus*, hipoacusia y fotofobia, reflejo de la afectación meníngea y coclear[1,3]. Posteriormente, la fase uveítica se manifiesta con inflamación de la coroides, caracterizada por una inflamación granulomatosa generalizada de la úvea, desprendimiento de retina, edema de disco óptico y células en vítreo[2,6]. En las fases más tardías aparecen signos característicos como el fondo en puesta de sol (*sunset glow fundus*) y cicatrices en la coroides y retina[2,7].

Desde el punto de vista inmunopatológico, la enfermedad de VKH es causada por una reacción autoinmune mediada por linfocitos T CD4+ que reconocen antígenos melanocíticos, especialmente proteínas de la familia tirosinasa (TYR, TRP1 y TRP2)[3,4]. Se han implicado factores desencadenantes como infecciones virales (Epstein-Barr, citomegalovirus) y, más recientemente, la respuesta inmunitaria posvacunación, como la observada tras vacunación contra el coronavirus 2 del síndrome respiratorio agudo grave (SARS-CoV-2)[1,5].

El diagnóstico de la enfermedad de VKH es clínico, basado en criterios propuestos por la American Uveitis Society y revisados posteriormente por Kitamura et al., incluyendo la presentación ocular bilateral, la exclusión de trauma ocular previo y la ausencia de otras causas de uveítis[6]. Para el apoyo diagnóstico se utilizan estudios de imagen como la tomografía de coherencia óptica (OCT) y la angiografía (ICGA), esta última útil para detectar inflamación coroidea subclínica[2,8].

El tratamiento de elección es el inicio temprano de esteroides a altas dosis (oral o intravenosa), junto con un esquema de reducción progresiva para prevenir recurrencias y el desarrollo de atrofia en coroides[2,5]. En casos con inflamación persistente o dependencia de esteroides, se recomienda el uso de inmunosupresores ahorradores de esteroides, siendo el micofenolato de mofetilo y el metotrexato los más utilizados[7]. El estudio de Rathinam et al. demostró que ambos son igualmente eficaces en el control de inflamación ocular[7]. En pacientes con enfermedad crónica-recurrente o con desarrollo de fondo en puesta de sol, terapias biológicas como el adalimumab han mostrado resultados alentadores en el control inflamatorio y la preservación visual[9].

El seguimiento clínico debe ser estrecho, con evaluaciones periódicas que incluyan oftalmoscopia bajo dilatación pupilar y estudios de imagen ocular para valorar la actividad inflamatoria. La identificación temprana de recurrencias y la adaptación del tratamiento son esenciales para evitar secuelas visuales irreversibles[2,8,10].

Tabla 1. Agudeza visual de ambos ojos

Lateralidad	Agudeza visual (Snellen)	Corrección
Ojo derecho	20/100	20/100
Ojo izquierdo	20/25	20/20

Caso clínico

Paciente de sexo femenino de 38 años, originaria y residente de la Ciudad de México, comerciante, sin antecedentes alérgicos, patológicos, oculares, traumáticos ni heredofamiliares.

Refiere ojo rojo, dolor ocular, fotofobia bilateral asociado a cefalea persistente de patrón inicialmente intermitente, que posterior se fue presentando continuo de 4 meses de evolución. Estos síntomas se intensificaron progresivamente hasta afectar sus actividades de la vida diaria.

En la exploración oftalmológica inicial se documentaron los siguientes hallazgos:

La agudeza visual sin corrección fue de 20/100 en el ojo derecho y 20/25 en el ojo izquierdo, mejorando con corrección a 20/100 y 20/20, respectivamente (Tabla 1)

En la revisión del segmento anterior, el ojo derecho mostró enrojecimiento de conjuntiva y esclera limpia. Se observaron depósitos finos, gruesos y difusos en la córnea posterior. La cámara anterior se encontraba con células inflamatorias grado 4+, e iris y pupila sin alteraciones (Fig. 1 y Tabla 2).

En el ojo izquierdo se observó enrojecimiento conjuntival y esclera limpia. La córnea presentaba depósitos en sector posterior finos difusos; la cámara anterior con células inflamatorios grado 2+. Asimismo, se identificaron

Tabla 2. Exploración del segmento anterior

Parámetro evaluado	Ojo derecho	Ojo izquierdo
Segmento anterior	Enrojecimiento de conjuntiva y esclera limpia. Se observaron depósitos finos, gruesos y difusos en la córnea posterior. La cámara anterior se encontraba con células inflamatorias grado 4+, e iris y pupila sin alteraciones	Enrojecimiento conjuntival y esclera limpia. La córnea presentaba depósitos en sector posterior finos difusos; la cámara anterior con células inflamatorios grado 2+. Asimismo, se identificaron adherencias entre pupila y cristalino que producían anomalía en la forma pupilar
Gonioscopia	Shaffer IV	Shaffer IV
Presión intraocular	13 mmHg	13 mmHg

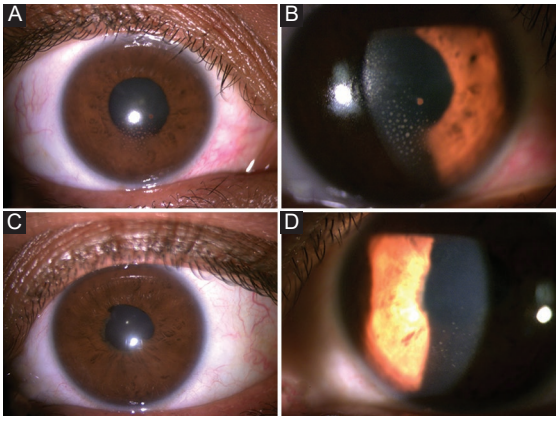

Figura 1. Evaluación del segmento anterior. **A:** ojo derecho con depósitos en córnea gruesos en sector inferior. **B:** ojo derecho con depósitos en córnea finos y gruesos difusos. **C:** ojo izquierdo con adherencias posteriores en hora MIX-MXI que generan discoria, normorreactiva. **D:** ojo izquierdo con depósitos en córnea finos difusos, células inflamatorias en cámara anterior 2+.

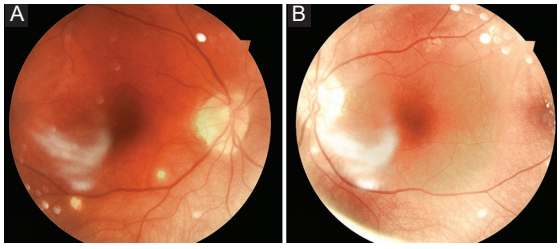

Figura 2. Fondo de ojo. **A:** vítreo con células inflamatorias, nervio óptico sin alteraciones anatómicas. En retina se observó coloración rojiza y se identificaron lesiones de atrofia redondas, blancas en sector inferior, además de una mancha blanquecina de bordes definidos. **B:** vítreo con células inflamatorias, papila amarilla, redonda, bordes bien definidos y excavación pequeña. Destacaban lesiones de atrofia redondeadas y manchas blanquecinas alrededor de la papila.

adherencias entre pupila y cristalino que producían anomalía en la forma pupilar (Fig, 1 y Tabla 2).

La evaluación del ángulo iridocorneal reveló que estaba abierto y la presión intraocular de 13 mmHg en cada ojo (Tabla 2).

En la revisión bajo dilatación farmacológica se observó vítreo con células inflamatorias, nervio óptico sin alteraciones anatómicas. En retina se observó coloración rojiza y se identificaron lesiones de atrofia redondas, blancas en sector inferior, además de una mancha blanquecina de bordes definidos.

En el lado izquierdo se observó vítreo con células inflamatorias, papila amarilla, redonda, bordes bien definidos y excavación pequeña. Destacaban lesiones de atrofia redondeadas y manchas blanquecinas alrededor de la papila (Fig. 2).

Para corroborar el diagnóstico, se solicitaron estudios de gabinete complementarios con los siguientes resultados: en el ultrasonido ocular se observó engrosamiento difuso de la coroides, zonas opacas en el vítreo y desprendimiento de retina. En la angiografía se observó un patrón que traduce desprendimiento de retina. El OCT de mácula presentó también datos de desprendimiento de retina, líquido debajo de la retina y engrosamiento de la coroides.

Se realizó tratamiento inicial con tres bolos de metilprednisolona como tratamiento sistémico y tratamiento tópico con prednisolona cada 3 horas en ambos ojos y fenilefrina/tropicamida cada 8 horas en ambos ojos. El mantenimiento se realizó mediante metrotrexato 12.5 mg semanales, ácido fólico 5 mg tres veces a la semana y prednisona 50 mg cada 24 h. Ante buena evolución, se mantuvo vigilancia estrecha con seguimiento a mediano y largo plazo para detección de recurrencias o progresión hacia fases crónicas.

Discusión

El caso presentado corresponde a una enfermedad de VKH en fase crónica recurrente, con algunos signos cardinales de inflamación ocular, como depósitos en la córnea, adherencias entre pupila y cristalino, presencia de células inflamatorias en cámara anterior y lesiones en el fondo de ojo. Se resalta la importancia del diagnóstico oportuno basado en antecedentes, cuadro clínico y estudios paraclínicos para evitar secuelas que pudieran comprometer la función la visión.

La implementación del tratamiento inmunosupresor con corticosteroides sistémicos fue apropiada, aunque las guías actuales recomiendan considerar la adición temprana de inmunomoduladores no esteroideos como micofenolato de mofetilo o azatioprina[1,5,7]. Estudios recientes han demostrado que el uso combinado de estos fármacos reduce la progresión a fases crónicas y la aparición de complicaciones como despigmentación coroidea o fibrosis de la retina, lo cual compromete la visión y calidad de vida del paciente. La buena respuesta clínica observada en la paciente reafirma el beneficio del tratamiento esteroideo sistémico incluso en fases no agudas, aunque se reconoce que la ventana terapéutica ideal es dentro de las primeras 2 a 4 semanas desde el inicio de los síntomas[9].

En cuanto al diagnóstico, se utilizaron estudios como ecografía ocular, angiografía y tomografía de coherencia óptica, que mostraron engrosamiento y pliegues en la coroides, y desprendimiento de retina, hallazgos característicos de la enfermedad de VKH[3,5].

Este caso clínico describe una presentación atípica por su evolución crónica-recurrente. El análisis refuerza la relevancia de considerar VKH en pacientes con sintomatología ocular bilateral, antecedente de cefalea, y hallazgos inflamatorios en fondo de ojo, especialmente en mujeres jóvenes de grupos étnicos específicos con afroamericanos e hispanos. Asimismo, subraya la necesidad de implementar protocolos de diagnóstico temprano con una adecuada integración de historia clínica, sintomatología y estudios de gabinete; denota también la efectividad del tratamiento inmunosupresor intensivo como estrategia para preservar la agudeza visual y evitar complicaciones irreversibles. En esta revisión se refuerza la hipótesis de que el diagnóstico precoz y el tratamiento inmunosupresor intensivo son determinantes en la evolución funcional visual de pacientes con enfermedad de VKH.

Conclusión

Gracias a la disponibilidad de nuevos métodos de investigación, la enfermedad de VKH es una entidad de la que tenemos una mejor comprensión desde una perspectiva inmunopatológica. Aun con los avances en el conocimiento, supone un reto diagnóstico especialmente cuando se trata de identificar la causa o cuadros clínicos que tienen una evolución crónica-recurrente y se manifiesta con síntomas oculares inespecíficos. El caso presentado destaca la importancia de conocer la entidad, sus respectivos criterios diagnósticos, la necesidad de un tratamiento multidisciplinario y, lo más importante, otorgar de forma oportuna dicho tratamiento para conservar la función visual.

Entre las lecciones clínicas comprendidas en este caso clínico, podemos resaltar la utilidad de estudios de imagen como la tomografía de coherencia óptica y la fluoroangiografía retiniana para confirmar la fase de la enfermedad. También destacamos la relevancia de iniciar tratamiento inmunosupresor de forma temprana para aumentar posibilidades de mejorar en el pronóstico visual de los pacientes. En este caso en específico, la intervención terapéutica con corticosteroides sistémicos permitió resolver la inflamación ocular secundaria a la enfermedad de VKH y evitar complicaciones visuales graves, pudiendo rehabilitar a la paciente para continuar con sus actividades y calidad de vida.

Financiamiento

Los autores declaran no haber recibido financiamiento para este estudio.

Conflicto de intereses

Los autores declaran no tener conflicto de intereses.

Consideraciones éticas

Protección de personas y animales. Los autores declaran que los procedimientos seguidos se conformaron a las normas éticas del comité de experimentación humana responsable, de acuerdo con la Asociación Médica Mundial y la Declaración de Helsinki. Los procedimientos fueron autorizados por el Comité de Ética de la institución.

Confidencialidad, consentimiento informado y aprobación ética. Los autores han seguido los protocolos de su centro sanitario/institución para acceder a los datos de las historias clínicas. Se ha obtenido el

consentimiento informado de la paciente y se cuenta con la aprobación del Comité de Ética. Se han seguido las recomendaciones de las guías SAGER.

Declaración sobre el uso de inteligencia artificial. Los autores declaran que no se utilizó ningún tipo de inteligencia artificial generativa para la redacción ni la creación de contenido de este manuscrito.

Referencias

1. Choo CH, Acharya NR, Shantha JG. Comprehensive and updated review on the diagnosis and treatment of Vogt-Koyanagi-Harada disease. Ann Eye Sci. 2023;8:1-15.
2. Herbort CP, Abu El Asrar AM, Yamamoto JH, Pavesio CE, Gupta V, Khairallah M, et al. Reappraisal of the management of Vogt-Koyanagi-Harada disease: sunset glow fundus is no more a fatality. Int Ophthalmol. 2017;37(7):1383-95.
3. Tayal A, Daigavane S, Gupta N. Vogt-Koyanagi-Harada disease: a narrative review. Cureus. 2024;16(4):e58867.
4. Ng JYW, Luk FOJ, Lai TYY, Pang CP. Influence of molecular genetics in Vogt-Koyanagi-Harada disease. J Ophthalmic Inflamm Infect. 2014;4(1):1-12.
5. Urzua CA, Herbort CP, Takeuchi M, Schlaen A, Concha-del-Rio LE, Usui Y, et al. Vogt-Koyanagi-Harada disease: the step-by-step approach to a better understanding of clinicopathology, immunopathology, diagnosis, and management: a brief review. J Ophthalmic Inflamm Infect. 2022;12:23.
6. Kitamura M, Takami K, Kitachi N, Namba K, Kitamei H, Kotake S, et al. Comparative study of two sets of criteria for the diagnosis of Vogt-Koyanagi-Harada's disease. Am J Ophthalmol. 2005;139(6).
7. Rathinam SR, Gonzales JA, Thundikandy R, Kanakath A, Murugan SB, Vedhanayaki R, et al. Effect of corticosteroid-sparing treatment with mycophenolate mofetil vs methotrexate on inflammation in patients with uveitis: a randomized clinical trial. JAMA. 2019;322(10):936-45.
8. Muto T, Sakamoto M, Machida S, Imaizumi S, Sekiryu T. Predictive factors at initial visit for sunset glow fundus in Vogt-Koyanagi-Harada disease. Sci Rep. 2025;15(1):24302.
9. Takeuchi M, Nakai S, Usui Y, Namba K, Suzuki K, Harada Y, et al. Adalimumab treatment for chronic recurrent Vogt-Koyanagi-Harada disease with sunset glow fundus: amulticenter study. Saudi J Ophthalmol. 2022;36(4):380-6.
10. O'Keefe GA, Rao NA, Cunningham ET Jr, Abu El-Asrar AM, Herbort CP, Khairallah M, et al. Vogt-Koyanagi-Harada Disease [Internet]. Treasure Island (FL): StatPearls Publishing; 2024 [citado 2025 Sep 29]. Disponible en: https://www.ncbi.nlm.nih.gov/books

PERMANYER

Check for updates

CASO CLÍNICO

Toxoplasmosis cerebral en niños

Cerebral toxoplasmosis in children

Alejandro O. Amador-Pérez, Yadira B. Melchor-Vidal, Alberto Olaya-Vargas, Sara M. Rivera-Velásquez, Michelle Y. Segundo-Zavala, Jesús G. Ponce-Cruz y César Cárdenas-Pérez Gallardo*

Servicio de Pediatría, Centro Médico ABC, Ciudad de México, México

Resumen

La leucemia linfoblástica aguda es una enfermedad maligna que afecta a niños, especialmente entre 2-5 años, con mayor frecuencia en varones. Se caracteriza por la proliferación de células progenitoras linfoides en médula ósea, sangre y sitios extramedulares. Sus síntomas son inespecíficos, con insuficiencia de médula ósea y posible afectación del sistema nervioso central. El tratamiento puede causar complicaciones como neutropenia, inmunosupresión e infecciones por microorganismos oportunistas (hongos, micobacterias, virus, parásitos). La toxoplasmosis, causada por Toxoplasma gondii, es una infección grave en inmunodeprimidos. La detección y tratamiento oportunos son cruciales para mejorar el pronóstico.

Palabras clave: *Leucemia infantil. Trastorno neurológico. Sistema nervioso central. Infección. Inmunosupresión. Toxoplasma gondii.*

Abstract

Acute lymphoblastic leukemia is a malignant disease affecting children, especially those aged 2-5 years, with a higher frequency in males. It is characterized by the proliferation of lymphoid progenitor cells in the bone marrow, blood, and extramedullary sites. Symptoms are nonspecific, with bone marrow failure and possible central nervous system involvement. Treatment can lead to complications such as neutropenia, immunosuppression, and infections by opportunistic microorganisms (fungi, mycobacteria, viruses, parasites). Toxoplasmosis, caused by Toxoplasma gondii, is a serious infection in immunocompromised individuals. Prompt detection and treatment are crucial for improving prognosis.

Keywords: *Childhood leukemia. Neurological disorder. Central nervous system. Infection. Immunosuppression. Toxoplasma gondii.*

***Correspondencia:**
Alejandro O. Amador-Pérez
E-mail: pediarevision@gmail.com

Fecha de recepción: 31-07-2025
Fecha de aceptación: 27-09-2025
DOI: 10.24875/AMH.25000031

Disponible en internet: 13-04-2026
An Med ABC. 2026;71(Supl 1):20-25
www.analesmedicosabc.com

0185-3252 / © 2025 Asociación Médica del Centro Médico ABC. Publicado por Permanyer. Este es un artículo open access bajo la licencia CC BY-NC-ND (http://creativecommons.org/licenses/by-nc-nd/4.0/).

Introducción

La toxoplasmosis es causada por el parásito protozoario *Toxoplasma gondii.* Esta especie pertenece al filo de parásito coccidio intracelular Apicomplexa. Generalmente se propaga por animales, incluyendo mascotas domésticas como perros, gatos y pájaros, y ganado como cerdos, vacas, cabras y ovejas. Este parásito se encuentra en todo el mundo[1]. A pesar de infectar a una fracción importante de la población mundial, *T. gondii* rara vez resulta en una enfermedad clínicamente significativa. Aunque la toxoplasmosis generalmente es asintomática, puede volverse grave e incluso mortal durante el embarazo cuando afecta al feto, al bebé y a personas con el sistema inmunitario comprometido[2].

Se informa que la incidencia de toxoplasmosis en los países en desarrollo y subdesarrollados es muy alta, pero se ha encontrado que la tasa de transmisión es baja en los países desarrollados[3].

Los hábitos de preparación de alimentos, como poco cocidos o cocinados, son factores importantes que influyen en la transmisión[4]. El consumo de mariscos y ostras crudas se ha identificado como un factor de riesgo significativo para la propagación de la toxoplasmosis en varias naciones[5]. La infección por *T. gondii* afecta al 25-30% de la población mundial[6]. Muchos factores climáticos influyen en las tasas de supervivencia de los ooquistes, y los rumiantes desempeñan un papel importante en la transmisión de la enfermedad[7].

Las investigaciones han demostrado que los ooquistes contaminan hábitats marinos, acuáticos y terrestres. Los factores ambientales y geológicos, como la textura del suelo, la temperatura y la química, tienen un impacto importante en la supervivencia de los ooquistes de *T. gondii*[8].

En la mayoría de los individuos inmunocompetentes, la infección primaria por *T. gondii* es asintomática; en ocasiones, se acompaña de linfadenopatías y otras manifestaciones clínicas, como fiebre, cansancio, dolores musculares y exantema de la piel, que se autolimitan. Sin embargo, en los pacientes inmunocomprometidos la infección puede ser grave y poner en riesgo la vida; se ha postulado que la enfermedad en estos pacientes puede deberse a una infección primaria que se disemina en ausencia de mecanismos inmunitarios adecuados, o bien a una infección latente adquirida antes del inmunocompromiso que se reactiva al disminuir la vigilancia inmunitaria. En estos casos, los quistes, que se alojan en el cerebro, los ojos, el corazón y los músculos, y que contienen los bradizoítos de *T. gondii,* se rompen e inician así un ciclo de proliferación rápida (taquizoítos) y diseminación que puede ser fatal para el huésped.

Para establecer el diagnóstico es importante tomar en cuenta los datos epidemiológicos, clínicos y de laboratorio. Debido a que la inmunidad humoral está alterada en los pacientes inmunocomprometidos, la determinación de anticuerpos no siempre es confiable, y de ahí la importancia de la identificación del parásito, que se puede hacer en biopsias, cultivos, inoculación de animales, tinciones de inmunofluorescencia e inmunoperoxidasa, o mediante técnicas de biología molecular[9].

Se presenta el caso de una niña de 4 años con leucemia linfoblástica aguda, con diagnóstico de toxoplasmosis por biopsia cerebral y por reacción en cadena de la polimerasa.

Caso clínico

Niña de 4 años, procedente de una zona rural, con medios económicos limitados. Sin antecedentes familiares de importancia, referidos como sanos. Antecedente de colostomía por absceso en la región perianal, acompañado de anemia y trombocitopenia. El procedimiento fue realizado en su lugar de origen y posteriormente fue enviada a nuestra unidad con sospecha de leucemia linfoblástica aguda, confirmándose en febrero de 2022, catalogada como de alto riesgo por alteraciones en el gen 11q23MLL, con hospitalizaciones previas por fiebre y neutropenia sin complicaciones. Se encontraba en fase de mantenimiento correspondiente al protocolo de enfermedad de base (total XV St. Jude). Ingresa para punción lumbar y quimioterapia intratecal correspondiente a dicho protocolo. Se obtiene resultado de líquido cefalorraquídeo (LCR) negativo para infiltración al sistema nervioso central (SNC), así como para infección. Es egresada sin eventualidades.

Un día previo al ingreso presenta astenia y adinamia. El día del ingreso muestra fiebre no cuantificada en casa y observan poca respuesta a estímulos, quejido constante y desviación de la mirada a la izquierda sin especificar el tiempo, por lo que acuden al servicio de urgencias, donde se encuentra con pico febril de hasta 40.5 °C y taquicárdica. Se realizan laboratorios de control que documentan la presencia de neutropenia profunda. Se comenta el caso con terapia intensiva pediátrica y se solicitan estudios de neuroimagen. Posterior a realización de estos presenta deterioro neurológico sin articular palabras, sin movimientos y sin apertura ocular, por lo cual se decide protección de la vía aérea con intubación endotraqueal e inicio de

ventilación mecánica, solicitud de videoelectroencefalograma, valoración por neurocirugía e inicio de levetiracetam. Se realiza tomografía computarizada simple de cráneo que reporta hipodensidad a nivel de los ganglios basales de manera bilateral de predominio izquierdo, asociada a edema, sugerentes de proceso infeccioso, por lo cual se solicita valoración por infectología pediátrica y se inicia tratamiento a base de vancomicina, meropenem y voriconazol. Inicia evacuaciones disminuidas de consistencia y se solicita panel gastrointestinal, con reporte de *Escherichia coli* enteroinvasiva o *Shigella* y *Cryptosporidium.* Como parte del protocolo para descartar neuroinfección, se realiza una punción lumbar con toma de muestra para cultivo de LCR, estudio citológico y estudio citoquímico, que se reportan como normales.

La paciente es ingresada a terapia intensiva pediátrica y se realiza resonancia magnética, en la cual se observan lesiones supra- e infratentoriales que afectan la sustancia blanca subcortical y profunda, así como a los núcleos lenticulados de predominio izquierdo. Por sus características morfológicas y el contexto clínico de la paciente, se sospecha probable etiología infecciosa, sin poder descartar una manifestación atípica de una neoplasia primaria. La paciente muestra mayor somnolencia y pobre respuesta a estímulos, por lo que se decide manejo avanzado de la vía aérea y se inicia sedación con midazolam y fentanilo. Se realiza un electroencefalograma que no muestra ninguna alteración, por lo cual se logra la extubación en menos de 24 horas. Sin embargo, está poco cooperadora, aunque no tiene ningún movimiento anormal, solo hipotonía generalizada. Se inicia manejo para edema cerebral por las lesiones observadas en los estudios de imagen con solución hipertónica y esteroide, sin ningún cambio en el estado neurológico. El laboratorio reporta infección por resultado positivo de panel viral respiratorio para coronavirus OC43 y rinovirus/enterovirus humano. Se mantiene con oxígeno suplementario, con saturaciones adecuadas (Fig. 1).

Tras 4 días de estancia en terapia intensiva pediátrica se decide el traslado a piso de terapia intermedia pediátrica, donde se mantuvo estable, pero tras 2 días de estancia se observa con irritabilidad y ecocalia, con frases incoherentes, Glasgow de 14 y movimientos repetitivos en la mano similares a temblor, por lo cual se comenta con neurología pediátrica y se decide iniciar manejo con clonazepam y risperidona. Ante el estado neurológico alternante se decide realizar tomografía computarizada simple de cráneo, que no revela cambios respecto al estudio previo, no muestra datos

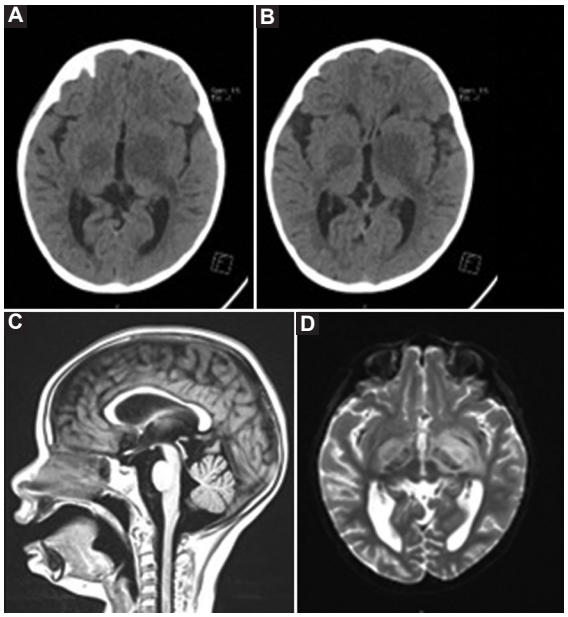

Figura 1. A y **B:** hipodensidad a nivel de los ganglios basales de manera bilateral y de predominio izquierdo. **C** y **D:** lesiones supra- e infratentoriales que afectan a la sustancia blanca subcortical y profunda, así como a los núcleos lenticulados, de predominio izquierdo.

de edema ni desviación de la línea media, y se programa para realización de videoelectroencefalograma y resonancia magnética de cráneo de control. Además, presentó de nuevo picos febriles, por lo que se continúa manejo con antimicrobiano inicial. Se realiza el videoelectroencefalograma y reporta escasa actividad disfuncional en las regiones occipitales de ambos hemisferios cerebrales, con ondas lentas que aparecen de manera independiente especialmente durante la transición vigilia-sueño. Se realiza nuevamente resonancia magnética, en la cual se observa realce nodular de las lesiones infra- y supratentoriales, que involucra los núcleos de la base, la región ventrolateral de los tálamos con predominio izquierdo, el tálamo derecho, el hipotálamo, el tracto y el quiasma óptico, los pedúnculos cerebrales, el núcleo dentado y el pedúnculo cerebeloso medio derecho, hallazgos que pueden estar relacionados con infiltración de SNC. Se agrega manejo con tizanidina. Como parte del abordaje se realizan una nueva punción lumbar y aspirado de médula ósea, y se decide iniciar bolos de metilprednisolona para disminuir el edema cerebral. La resonancia de cráneo de control evidencia lesiones intraxiales supra- e infratentoriales con incremento en el número y el tamaño comparativamente, sugerentes de proceso

infeccioso, con hidrocefalia asociada, sin descartar infiltración leucémica. Se programa para craneotomía izquierda para toma de biopsia guiada por neuronavegación, la cual se lleva a cabo sin eventualidades. Es trasladada a la unidad de cuidados intensivos pediátricos para vigilancia de posquirúrgico, de donde es egresada al siguiente día. Dos días posteriores a su paso a terapia intermedia pediátrica presenta nuevamente deterioro neurológico dado por somnolencia y poca interacción con el medio. Se realizan otra tomografía computarizada de cráneo que no muestra cambios significativos respecto al estudio previo y otro videoelectroencefalograma que reporta presencia de ritmo basal lento, desorganizado y no reactivo, con disfunción generalizada. Los potenciales auditivos de tallo cerebral revelan alteración de la conducción central, en su relevo bulbopontino bilateral. Los potenciales visuales son anormales por prolongación de la onda P100 derecha y alteración retinocortical prequiasmática derecha. Los potenciales somatosensoriales de nervio mediano son normales. Los potenciales somatosensoriales de nervio tibial no son valorables por artefacto. De nuevo es ingresada a la unidad de cuidados intensivos pediátricos.

El reporte de la biopsia de SNC informa criptococo o *T. gondii,* por lo que se solicita serología para *Toxoplasma,* se suspende el tratamiento con meropenem, vancomicina y voriconazol, y se inician anfotericina B. Posteriormente se confirma una encefalitis aguda abscedada por *T. gondii* (neurotoxoplasmosis), se inicia tratamiento con trimetoprima-sulfametoxazol, se suspende la anfotericina y se inicia pirimetamina con una dosis de 2 mg/kg seguida de 1 mg/kg (Figs. 2 y 3).

La paciente cursó con una evolución estable, pero a los 2 días se observa un episodio de irritabilidad con aumento de los requerimientos de analgesia en más de un 50%, por lo cual se comenta con el servicio de neurocirugía y este solicita control con resonancia magnética, en la que se aprecia un incremento en la amplitud del sistema cisternoventricular de predominio supratentorial con presencia de edema transependimario que predomina discretamente en la región occipital, cambios que no se visualizaban en el estudio previo (índice de Evans calculado de 0.36 y en el estudio previo de 0.33). Las lesiones intraaxiales supra- e infratentoriales ya sin mostrar disminución del componente nodular, con disminución del edema perilesional principalmente a nivel de los núcleos grises de la base izquierda en comparación con el estudio previo. Se solicita electroencefalograma, el cual se considera anormal de grado II por la presencia de ritmo de base lento y

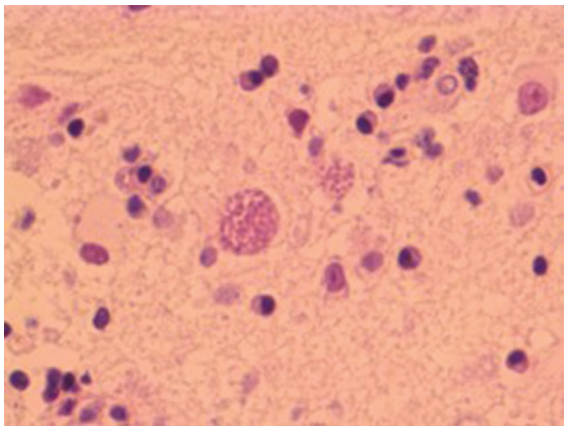

Figura 2. Quiste de *Toxoplasma gondii.*

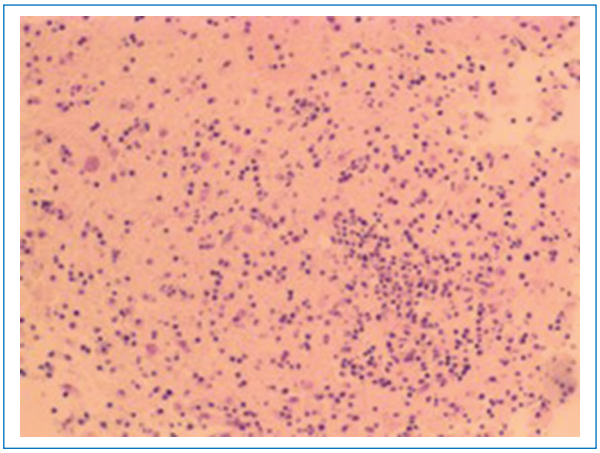

Figura 3. En medio de la gliosis se observan bradizoítos de *Toxoplasma gondii.*

desorganizado para la edad de la paciente, por lo cual, con estos hallazgos, se decide realizar tercera ventriculostomía endoscópica, sin eventualidades. Se mantiene en terapia intermedia con manejo con oxígeno suplementario y nebulizaciones con esteroide por presencia de estridor laríngeo, así como mal manejo de secreciones que requiere fisioterapia pulmonar. Neurológicamente, la paciente presenta secuelas gastrointestinales que requieren la realización de gastrostomía, así como motoras, sensitivas y del lenguaje. Se inició rehabilitación física y posteriormente terapia de rehabilitación oral, logrando mejoría en algunas funciones. Culminará tratamiento para toxoplasmosis cerebral y se realizará posteriormente resonancia magnética de control. En cuanto al tratamiento del dolor, cursa con seguimiento y manejo por parte de medicina del dolor, sospechando

dolor de origen central, por lo que ha requerido múltiples fármacos tanto analgésicos como neuromoduladores. Es egresada en tratamiento con fentanilo en parche, clonidina, tizanidina, pregabalina, clonazepam y carbamazepina, y se continuará seguimiento por parte del equipo de dolor y soporte para la calidad de vida.

Discusión

El caso corresponde a una paciente inmunocomprometida debido a una leucemia linfoblástica, que se encontraba en mantenimiento dentro del protocolo para la enfermedad. Ante la presencia de síntomas neurológicos se consideró en primera instancia infiltración al SNC frente a recaída en sitio santuario; no se sospechó la infección y el diagnóstico se estableció mediante biopsia cerebral. Esta niña se mantuvo hospitalizada en numerosas ocasiones, por lo que es probable que se haya tratado de una reactivación de la infección. Sin embargo, resaltan dos antecedentes importantes, desnutrición y quimioterapia, que posiblemente condicionan un estado de inmunodepresión que favorece la diseminación de una infección de adquisición reciente, aunque no se puede descartar por completo la posibilidad de una infección tardía del embarazo que hubiera permanecido en forma latente y que se reactivara por la inmunodepresión secundaria.

La encefalitis es frecuente en los niños inmunocomprometidos y las manifestaciones clínicas más comunes incluyen fiebre, alteraciones de las funciones mentales, cefalea, náusea, vómitos y convulsiones. La mayoría de los pacientes presentan Babinski positivo y el LCR muestra pleocitosis con presencia de polimorfonucleares, predominio de linfocitos y monocitos con elevación de proteínas. La tomografía computarizada permite demostrar anomalías que pueden ser focales o multifocales, uni- o bilaterales, iso- o hipodensas, difusas o con zona de reforzamiento en la periferia, las cuales se observan con mayor frecuencia en los hemisferios cerebrales y los ganglios basales.

La patología y el tratamiento agrupados pueden originar neutropenia e inmunosupresión, y estos y otros factores, como el mal estado nutricional, la estadía hospitalaria prolongada, los catéteres permanentes, la mucositis, etc., predisponen al infante a sufrir infecciones por una amplia diversidad de microorganismos, principalmente no pirógenos, como hongos (*Aspergillus* y *Candida*), micobacterias, virus y parásitos[10]. Los patógenos pueden afectar el parénquima cerebral (focal o difuso), el revestimiento meníngeo o el espacio extraaxial. Es factible que los signos y síntomas de la infección del SNC sean sutiles en el huésped inmunocomprometido debido a la reducción de la respuesta inflamatoria; sin embargo, la enfermedad tiende a ser más diseminada y refractaria al tratamiento y necesita ser manejada agresivamente. Los pacientes pueden presentar dolor de cabeza, convulsiones, sensorio alterado, déficits neurológicos focales, etc.[11]. Las infecciones del SNC ocurren en una proporción importante de pacientes oncohematológicos pediátricos y contribuyen significativamente a la morbilidad y la mortalidad. La incidencia evaluada en la población adulta varía del 0.8% al 15%[12]. Los pacientes pediátricos con cáncer, y en especial aquellos con trastornos hematológicos, a menudo están gravemente inmunocomprometidos con defectos en los elementos anatómicos y funcionales (humorales y celulares) de la respuesta inmunitaria. Estas fallas pueden deberse a la alteración mencionada en sí o al tratamiento antineoplásico, como es el caso de la neutropenia, los efectos de la irradiación, la inmunosupresión sistémica o el trasplante de células hematopoyéticas.

Igualmente, los cuidados de apoyo extraordinarios mantienen vivos a los pacientes durante períodos de tiempo más largos, ofreciendo una posibilidad más amplia de una potencial colonización por patógenos multirresistentes o inusuales. Los agentes que causan tales infecciones son con frecuencia patógenos oportunistas, como bacterias, hongos, virus y protozoos[13]. Dado que los síntomas neurológicos podrían representar una infección inespecífica del SNC, se justifica un alto grado de sospecha. En los huéspedes inmunocompetentes, las infecciones del SNC se clasifican en términos generales en meningitis, meningoencefalitis y formación de cerebritis/abscesos; por otro lado, la reducción de la reacción inflamatoria en los sujetos inmunocomprometidos puede inducir solo síntomas leves[14]. Además, los patógenos determinan infecciones en grupos específicos de individuos en función del patrón de inmunocompromiso (deficiencia en la inmunidad mediada por células o inmunidad humoral inadecuada)[15]. Los individuos neutropénicos generalmente experimentan infecciones bacterianas, fúngicas y virales del SNC. Los parámetros en el LCR se modifican con frecuencia de manera inespecífica en estos pacientes. La falta de inmunidad de las células T o la actividad de los macrófagos predisponen a la toxoplasmosis cerebral[16]. Las técnicas de diagnóstico adecuadas, incluidas la neuroimagen, el examen del LCR y en casos cuidadosamente seleccionados la biopsia de la masa focal, se deben realizar de inmediato si se sospecha una infección del SNC. Los análisis de LCR, que incluyen tinción y microscopía, cultivo, técnicas serológicas y

ensayos de reacción en cadena de la polimerasa, son obligatorios para reconocer la meningoencefalitis, que en general es causada por virus, *Candida* spp. o bacterias. Las lesiones focales, típicamente producidas por *Toxoplasma* o *Aspergillus* spp., podrían requerir una biopsia cerebral. La neuroimagen debería ser la resonancia magnética, ya que es más sensible que la tomografía computarizada para el diagnóstico de la mayoría de las infecciones del SNC[17,18].

Conclusión

La paciente de 4 años con leucemia linfoblástica aguda de alto riesgo presentó un cuadro clínico complejo de encefalitis aguda abscedada por Toxoplasma gondii (neurotoxoplasmosis), con deterioro neurológico grave y secuelas significativas. A pesar del tratamiento oportuno y adecuado, la paciente presentó una evolución tórpida, con múltiples complicaciones, incluyendo hidrocefalia, edema cerebral y daño neurológico permanente.

La paciente requirió múltiples intervenciones, incluyendo ventilación mecánica, sedación, tratamiento antimicrobiano y quirúrgico, y rehabilitación física y del lenguaje. Aunque la paciente ha mostrado mejoría en algunas funciones, presenta secuelas significativas, incluyendo problemas gastrointestinales, motoras, sensitivas y del lenguaje, y requiere seguimiento y manejo continuo por parte de un equipo multidisciplinario.

Es importante destacar la importancia de considerar la neurotoxoplasmosis en el diagnóstico diferencial de pacientes inmunocomprometidos con síntomas neurológicos, y de iniciar tratamiento oportuno y adecuado para mejorar el pronóstico y reducir la morbilidad.

Financiamiento

Los autores declaran no haber recibido financiamiento para este estudio.

Conflicto de intereses

Los autores declaran no tener conflicto de intereses.

Consideraciones éticas

Protección de personas y animales. Los autores declaran que para esta investigación no se han realizado experimentos en seres humanos ni en animales.

Confidencialidad, consentimiento informado y aprobación ética. Los autores han seguido los protocolos de su centro sanitario/institución para acceder a los datos de las historias clínicas. Se ha obtenido el consentimiento informado de los padres de la paciente y se cuenta con la aprobación del Comité de Ética. Se han seguido las recomendaciones de las guías SAGER

Declaración sobre el uso de inteligencia artificial. Los autores declaran que no se utilizó ningún tipo de inteligencia artificial generativa para la redacción ni la creación de contenido de este manuscrito.

Referencias

1. Stelzer S, Basso W, Benavides Silván J, Ortega-Mora LM, Maksimov P, Gethmann J, et al. Toxoplasma gondii infection and toxoplasmosis in farm animals: risk factors and economic impact. Food Waterborne Parasitol. 2019;15:e00037.
2. Avelino MM, Amaral WN, Rodrigues IMX, Rassi AR, Gomes MBF, Costa TL, et al. Congenital toxoplasmosis and prenatal care state programs. BMC Infect Dis. 2014;14:33.
3. Mose JM, Kagira JM, Kamau DM, Maina NW, Ngotho M, Karanja SM. A review on the present advances on studies of toxoplasmosis in Eastern Africa. BioMed Res Int. 2020;2020:1-12.
4. Friesema IHM, Hofhuis A, Hoek-van Deursen D, Jansz AR, Ott A, van Hellemond JJ, et al. Risk factors for acute toxoplasmosis in the Netherlands. Epidemiol Infect. 2023;151:e95.
5. Cong W, Li MY, Zou Y, Ma JY, Wang B, Jiang ZY, et al. Prevalence, genotypes and risk factors for Toxoplasma gondii contamination in marine bivalve shellfish in offshore waters in eastern China. Ecotoxicol Environ Saf. 2021;213:112048.
6. Huang J, Zheng J, Liu B, Lu L, Wu H, Lin S, et al. The association between Toxoplasma infection and mortality: the NHANES epidemiologic follow-up study. Parasit Vectors. 2022;15:284.
7. Stelzer S, Basso W, Benavides Silván J, Ortega-Mora LM, Maksimov P, Gethmann J, et al. Toxoplasma gondii infection and toxoplasmosis in farm animals: risk factors and economic impact. Food Waterborne Parasitol. 2019;15:e00037.
8. Marino AMF, Giunta RP, Salvaggio A, Castello A, Alfonzetti T, Barbagallo A, et al. Toxoplasma gondii in edible fishes captured in the Mediterranean basin. Zoonoses Public Health. 2019;66:826-34.
9. Montoya JG. Laboratory diagnosis of Toxoplasma gondii infection and toxoplasmosis. J Infect Dis 2002;185(Suppl 1):S73-82.
10. Vázquez E, Lucaya J, Castellote A, Piqueras J, Sainz P, Olivé T, et al. Neuroimaging in pediatric leukemia and lymphoma: differential diagnosis. RadioGraphics.;22:1411-28.
11. Vassal G, Deroussent A, Hartmann O, Challine D, Benhamou E, Valteau-Couanet D, et al. Dose-dependent neurotoxicity of high-dose busulfan in children: a clinical and pharmacological study. Cancer Res. 1990;50:6203-7.
12. Hanajiri R, Kobayashi T, Yoshioka K, Watanabe D, Watakabe K, Murata Y, et al. Central nervous system infection following allogeneic hematopoietic stem cell transplantation. Hematol Oncol Stem Cell Ther. 2017;10:22-8.
13. Steele RW. Managing infection in cancer patients and other immunocompromised children. Ochsner J. 2012;12:202-10.
14. Sostak P, Padovan CS, Yousry TA, Ledderose G, Kolb H-J, Straube A. Prospective evaluation of neurological complications aer allogeneic bone marrow transplantation. Neurology. 2003;60:842-8.
15. Chimelli L. A morphological approach to the diagnosis of protozoal infections of the central nervous system. Pathol Res Int. 2011;2011:290853.
16. Arendt G, Maschke M. Update: Opportunistic infections of the central nervous system in patients with iatrogenic immunosuppression. Neurol Int Open. 2017;1:e22-8.
17. Weenink JJ, Weenink AG, Geerlings SE, Van Gool T, Bemelman FJ. Severe cerebral toxoplasma infection cannot be excluded by a normal CT scan. Neth J Med. 2009;67:150-2.
18. Benson JC, Cervantes G, Baron TR, Tyan AE, Flanagan S, Lucato LT, et al. Imaging features of neurotoxoplasmosis: a multiparametric approach, with emphasis on susceptibility-weighted imaging. Eur J Radiol Open. 2018;5:45-51.

PERMANYER

Check for updates

CASO CLÍNICO

Neumotórax intraoperatorio tras reparación laparoscópica de hernia paraesofágica bajo anestesia general

Intraoperative pneumothorax during laparoscopic repair of paraesophageal hernia under general anesthesia

Claudia Cruz-Bolaños, Jesús D. Amaya-López, Horacio Olivares-Mendoza y Cristian Ham-Armenta*

Servicio de Anestesiología, Centro Médico ABC, Ciudad de México, México

Resumen

El neumotórax durante cirugía laparoscópica es una complicación poco frecuente pero potencialmente grave, cuyo diagnóstico intraoperatorio puede ser desafiante. Se presenta el caso de una mujer de 66 años sometida a reparación laparoscópica de hernia paraesofágica, quien desarrolló aumento súbito de las presiones de vía aérea y elevación del $ETCO_2$. Ante la sospecha clínica, el ultrasonido pulmonar permitió confirmar el diagnóstico. Tras falla de medidas conservadoras, se realizó descompresión pleural con mejoría clínica. Este caso resalta la importancia de la sospecha temprana y la utilidad del ultrasonido pulmonar como herramienta diagnóstica en el quirófano.

Palabras clave: *Neumotórax. Hernia paraesofágica. Laparoscopia. Anestesia general.*

Abstract

Pneumothorax during laparoscopic surgery is an uncommon but potentially serious complication, and its intraoperative diagnosis can be challenging. We report the case of a 66-year-old woman undergoing laparoscopic paraesophageal hernia repair who developed a sudden increase in airway pressures and elevated end-tidal CO_2. Lung ultrasound confirmed the diagnosis. After unsuccessful conservative management, pleural decompression was performed with clinical improvement. This case highlights the importance of early suspicion and the role of lung ultrasound as a useful diagnostic tool in the intraoperative setting.

Keywords: *Pneumothorax. Hernia paraoesophageal. Laparoscopy, General anesthesia.*

***Correspondencia:**
Claudia Cruz-Bolaños
E-mail: claudiaczbshap@gmail.com

Fecha de recepción: 24-02-2026
Fecha de aceptación: 25-04-2026
DOI: 10.24875/AMH.26000011

Disponible en internet: 23-07-2026
An Med ABC. 2026;71(Supl 1):26-29
www.analesmedicosabc.com

0185-3252 / © 2026 Asociación Médica del Centro Médico ABC. Publicado por Permanyer. Este es un artículo open access bajo la licencia CC BY-NC-ND (http://creativecommons.org/licenses/by-nc-nd/4.0/).

Introducción

El neumotórax se define como la presencia de aire en la cavidad pleural, una condición potencialmente grave que requiere diagnóstico y tratamiento oportunos. En el contexto de cirugía laparoscópica, su aparición es poco frecuente, con una incidencia estimada entre el 0.01 y 0.4%; sin embargo, su reconocimiento intraoperatorio representa un reto clínico debido a la limitada disponibilidad de herramientas diagnósticas convencionales en el quirófano[1,2].

En este tipo de procedimientos, especialmente aquellos realizados en proximidad al diafragma, el dióxido de carbono utilizado para el neumoperitoneo puede migrar hacia el espacio pleural a través de defectos diafragmáticos o comunicaciones pleuroperitoneales, originando un cuadro conocido como capnotórax[3,4].

El diagnóstico de esta entidad suele basarse en cambios en la mecánica ventilatoria y parámetros de monitorización, lo que puede retrasar su identificación. En este contexto, el ultrasonido pulmonar ha surgido como una herramienta diagnóstica útil en el entorno intraoperatorio, al permitir una evaluación rápida, dinámica y a la cabecera del paciente.

El presente reporte de caso tiene como objetivo describir la presentación de un neumotórax intraoperatorio durante cirugía laparoscópica, así como resaltar el papel del ultrasonido pulmonar en su diagnóstico oportuno y toma de decisiones terapéuticas.

Presentación del caso

Paciente de sexo femenino de 66 años (peso 53 kg, talla 150 cm), ASA II, con diagnóstico de hernia paraesofágica, programada para reducción de hernia paraesofágica por laparoscopia, la cual cuenta con antecedente de hipotiroidismo de larga evolución, trastorno de ansiedad generalizada, trastorno depresivo mayor y probable hipertensión, con adecuado control; antecedente quirúrgico de apendicectomía, sin complicaciones. Refiere consumo de alcohol ocasional y de tabaco suspendido hace 2 años. Paraclínicos dentro de rangos normales.

A su ingreso a sala de operaciones se monitorizan signos vitales. Se realiza preoxigenación con mascarilla facial durante 3 minutos y se realiza inducción anestésica con fentanilo 150 mcg, lidocaína 40 mg, propofol 130 mg y rocuronio 50 mg. Tras desnitrogenización y latencia farmacológica, se realiza videolaringoscopia con C-MAC, D-Blade, se observa POGO 80% y se coloca tubo endotraqueal #7.5 con globo al primer intento sin complicaciones.

Se lleva a cabo mantenimiento anestésico con sevoflurano 1.5%, la ventilación mecánica se configuró con un modo ventilatorio controlado por volumen, volumen corriente (VT) de 375 ml, frecuencia respiratoria de 12 respiraciones por minuto, relación inspiración/espiración 1:2, presión positiva al final de la espiración (PEEP) de 5 cmH_2O, fracción inspirada de oxígeno 50% y flujo 2 l/min resultando en valores de presión pico de 20-25 cmH_2O.

Aproximadamente 3.5 horas después de iniciado el caso, se documentaron alteraciones en los patrones ventilatorios, caracterizados por un aumento de la presión pico hasta 38 cmH_2O, una elevación progresiva de $ETCO_2$ (*end-tidal* CO_2) hasta 39 mmHg, así como un patrón obstructivo en la espirometría, sin deterioro de la condición hemodinámica (Fig. 1). A continuación, se procedió a la auscultación pulmonar bilateral, en la cual se evidenció hipoventilación del hemitórax izquierdo.

Se descarta intubación unipulmonar, por lo que se procede a la realización de ultrasonido pulmonar, donde se evidencia deslizamiento pleural adecuado en hemitórax derecho. En el lado izquierdo se observa signo del punto pulmonar, así como signo de la estratósfera o código de barras en modo M, como se muestra en la figura 2, con lo que se corrobora el diagnóstico de neumotórax.

Se procede a realizar tratamiento conservador mediante maniobras de reclutamiento, aumentando gradualmente la PEEP, sin mejoría, por lo cual se procedió a realizar una punción a nivel del segundo espacio intercostal, línea medioclavicular con Punzocat, con mejoría parcial de los parámetros ventilatorios, presión pico 30 cmH_2O, $ETCO_2$ 35 mmHg y saturación periférica de oxígeno 94%. Se procede a colocar un sello de agua, maniobra con la cual se logra resolución total corroborada con una presión pico 27 cmH_2O, $ETCO_2$ 34 mmHg y SpO_2 96%.

Al terminar el procedimiento quirúrgico, se decide la colocación de toracostomía por parte del equipo quirúrgico, la cual se realiza sin complicaciones.

Se inicia emersión al suspender sevoflurano, previa aspiración de secreciones y antes la presencia de reflejos protectores de la vía aérea, se retira el tubo endotraqueal sin incidentes ni accidente; es trasladada a la unidad de cuidados postanestésicos y se toma placa radiográfica de tórax control, donde se demostró resolución parcial del neumotórax (Fig. 3).

Discusión

Las cirugías de mínima invasión han transformado el abordaje de múltiples enfermedades gastrointestinales, ofreciendo ventajas como menor dolor postoperatorio y recuperación más rápida. Sin embargo, no están exentas

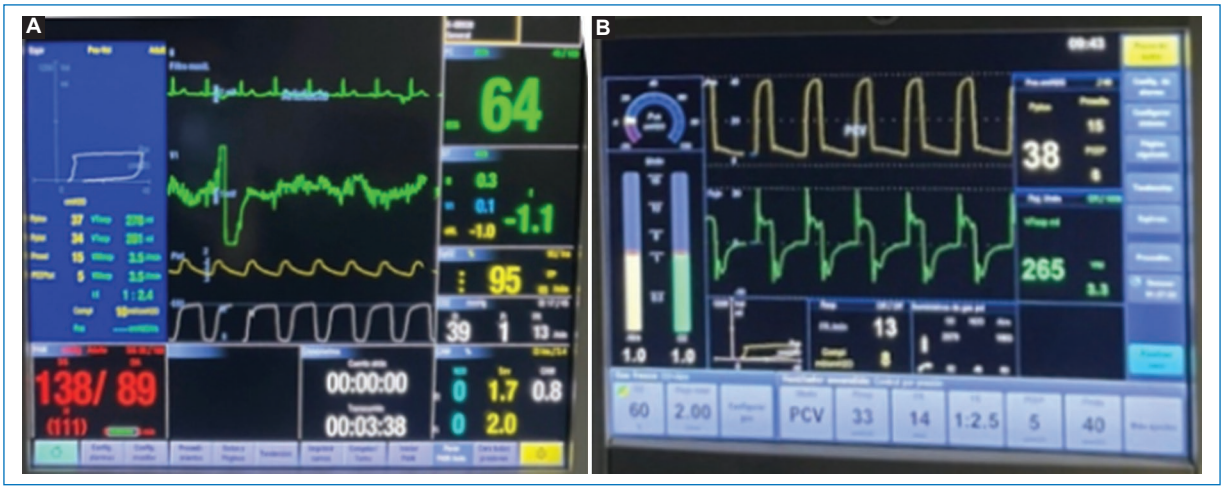

Figura 1. A: imagen que muestra las tendencias de la evolución hemodinámica del paciente durante el monitoreo intraoperatorio estándar; nótese el patrón obstructivo que presenta la espirometría. **B:** parámetros ventilatorios en modo de ventilación

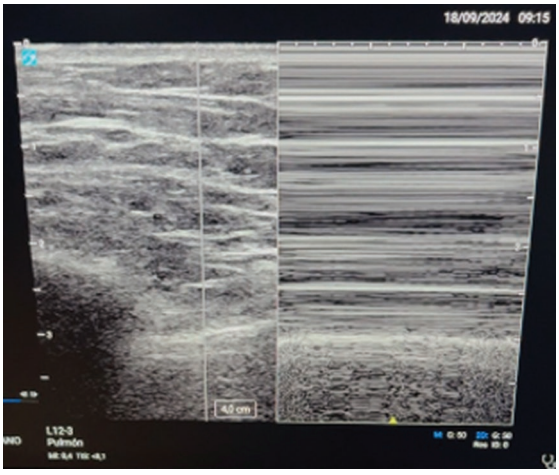

Figura 2. Ecografía transtorácica mostrando el signo de «código de barras» (estratosfera) en modo M presentado por el paciente.



Figura 3. Radiografía de control donde se evidencia neumotórax izquierdo, caracterizado por una línea pleural bien definida que separa el pulmón colapsado del resto de la cavidad pleural.

de complicaciones, entre ellas el neumotórax intraoperatorio, particularmente en procedimientos cercanos al diafragma, como la reparación de hernia paraesofágica[5].

En el contexto laparoscópico, el neumotórax suele asociarse a capnotórax, resultado del paso de CO_2 hacia la cavidad pleural a través de defectos diafragmáticos o soluciones de continuidad pleuroperitoneales. Entre los factores de riesgo descritos se incluyen presiones elevadas de neumoperitoneo (> 15 mmHg), tiempos quirúrgicos prolongados, elevación del $ETCO_2$ y procedimientos técnicamente complejos. En el presente caso, aunque no se documentó lesión diafragmática, el contexto quirúrgico y la duración del procedimiento sugieren un mecanismo compatible con capnotórax[6].

El diagnóstico intraoperatorio de neumotórax representa un reto, ya que los métodos tradicionales como la radiografía de tórax no son fácilmente accesibles en el quirófano. Por ello, el reconocimiento de signos indirectos, como el aumento súbito de las presiones de vía aérea, cambios en la capnografía y alteraciones en la mecánica ventilatoria, resulta fundamental para su sospecha inicial.

En este escenario, el ultrasonido pulmonar ha emergido como una herramienta diagnóstica útil a la cabecera

del paciente. Diversos estudios han demostrado que presenta mayor sensibilidad que la radiografía de tórax para la detección de neumotórax, con la ventaja de ser rápido, reproducible y aplicable en tiempo real en el entorno intraoperatorio. No obstante, su interpretación debe integrarse con el contexto clínico y otros hallazgos, evitando considerarlo como un método aislado[6,7].

Entre los hallazgos ecográficos más relevantes se encuentran la ausencia de deslizamiento pulmonar, la presencia de líneas A sin líneas B y el signo del «código de barras» en modo M. El hallazgo del punto pulmonar ha sido descrito como altamente específico para el diagnóstico de neumotórax, permitiendo además estimar su extensión. En el caso presentado, la identificación de estos signos permitió confirmar el diagnóstico de manera oportuna[7].

El tratamiento del neumotórax intraoperatorio depende de su gravedad. En casos leves, especialmente en capnotórax, puede optarse por manejo conservador mediante disminución de la presión del neumoperitoneo y ajustes ventilatorios. Sin embargo, en pacientes que no responden a estas medidas o presentan compromiso ventilatorio, la descompresión pleural mediante toracocentesis o colocación de tubo torácico continúa siendo el tratamiento estándar, como ocurrió en este caso[8,9].

Este caso resalta la importancia de mantener un alto índice de sospecha ante cambios ventilatorios intraoperatorios y pone en evidencia el valor del ultrasonido pulmonar como herramienta complementaria para el diagnóstico oportuno, especialmente en entornos donde otros métodos diagnósticos no son inmediatamente disponibles.

Conclusiones

El neumotórax intraoperatorio es una complicación poco frecuente pero potencialmente grave en cirugía laparoscópica, especialmente en procedimientos cercanos al diafragma. Su identificación oportuna puede verse limitada por la inespecificidad de los cambios clínicos y la disponibilidad restringida de métodos diagnósticos convencionales en el quirófano.

En este contexto, el ultrasonido pulmonar representa una herramienta útil como complemento diagnóstico, al permitir una evaluación rápida y en tiempo real ante la sospecha clínica. Su uso, integrado con los hallazgos ventilatorios y hemodinámicos, puede favorecer la toma de decisiones terapéuticas oportunas.

Este caso resalta la importancia de mantener un alto índice de sospecha ante cambios en la mecánica ventilatoria durante cirugía laparoscópica, así como la utilidad del ultrasonido pulmonar en el diagnóstico intraoperatorio, contribuyendo a un manejo adecuado y a la evolución favorable del paciente.

Financiamiento

Los autores declaran no haber recibido financiamiento para este estudio.

Conflicto de intereses

Los autores declaran no tener conflicto de intereses.

Consideraciones éticas

Protección de personas y animales. Los autores declaran que para esta investigación no se han realizado experimentos en seres humanos ni en animales.

Confidencialidad, consentimiento informado y aprobación ética. Los autores han obtenido la aprobación del Comité de Ética para el análisis de datos clínicos obtenidos de forma rutinaria y anonimizados. Debido a la naturaleza del estudio, no fue necesario el consentimiento informado individual. Se han seguido las recomendaciones éticas pertinentes.

Declaración sobre el uso de inteligencia artificial. Los autores declaran que se utilizó ChatGPT, un modelo de inteligencia artificial de lenguaje desarrollado por OpenAI, en la organización y revisión del texto del manuscrito. La responsabilidad final del contenido y las decisiones editoriales recaen exclusivamente en los autores.

Referencias

1. Huan NC, Sidhu C, Thomas R. Pneumothorax: classification and etiology. Clin Chest Med. 2021;42(4):711-27. doi:10.1016/j.ccm.2021.08.007
2. Chaparro Mendoza K, Cruz Suárez G, Suguimoto A. Crisis anestésica en cirugía laparoscópica: neumotórax espontáneo bilateral. Diagnóstico y manejo, reporte de caso. Rev Colomb Anestesiol. 2015;43(2):155-9. doi:10.1016/j.rca.2015.01.003
3. Cullari FG, Verlangieri S, Suardiaz R. Capnotórax a tensión bilateral durante revisión de cirugía bariátrica laparoscópica. Rev Chil Anest. 2024;53(4):429-32. doi:10.25237/revchilanestv53n4-19
4. Dunn T, Misra L. Intraoperative capnothorax during robotic diaphragmatic endometriosis excision. Case Rep Anesthesiol. 2022;2022:5935312. doi:10.1155/2022/5935312
5. Ortenzi M, Montori G, Sartori A, Balla A, Botteri E, Piatto G, et al. Low-pressure versus standard-pressure pneumoperitoneum in laparoscopic cholecystectomy: a systematic review and meta-analysis of randomized controlled trials. Surg Endosc. 2022;36(10):7092-111. doi:10.1007/s00464-022-09201-1
6. Browne J, Murphy D, Shorten G. Pneumomediastinum, pneumothorax and subcutaneous emphysema complicating MIS herniorrhaphy. Can J Anaesth. 2000;47:69-72.
7. Lasarte Izcue A, Navasa Melado JM, Blanco Rodríguez G, Fidalgo González I, Parra Blanco JA. Diagnóstico ecográfico del neumotórax. Radiología. 2014;56(3):229-34.
8. DeMaio A, Semaan R. Management of pneumothorax. Clin Chest Med. 2021;42(4):729-38. doi:10.1016/j.ccm.2021.07.006
9. González Estavillo AC, Vázquez Ordóñez J, Arriola Cano J, Briones Corona G. Capnotórax en un paciente sometido a colecistectomía por laparoscopia y plastia ventral. An Med (Mex). 2015;60(1):41-4.

PERMANYER

Check for updates

CASO CLÍNICO

Anestesia para cirugía de bocio intratorácico: rol de la fibrobroncoscopia óptica en el paciente despierto

Anesthesia for intrathoracic goiter surgery: role of awake fiberoptic intubation

Isabella J. Albuerne-Estrada, Norma E. Carrillo-Molina, Edoardo Medina-De La Rosa, M. Fernanda Ramírez-Valencia y Alejandro Barrio-Garza*

Departamento de Anestesiología, Centro Médico ABC, Ciudad de México, México

Resumen

El bocio intratorácico puede representar un desafío significativo en el manejo anestésico de la vía aérea. Se presenta el caso de un paciente de 73 años con bocio intratorácico de clase II y desviación traqueal, programado para tiroidectomía total electiva. Debido a la previsión de vía aérea difícil, se realizó intubación fibroóptica en paciente despierto con remifentanilo, dexmedetomidina y anestesia tópica mínima. El procedimiento se completó al primer intento, sin complicaciones transoperatorias ni posoperatorias inmediatas. Este caso resalta la utilidad y la seguridad de la intubación fibroóptica en paciente despierto en casos con distorsión anatómica de la vía aérea.

Palabras clave: *Bocio intratorácico. Vía aérea difícil. Intubación fibroóptica en paciente despierto. Anestesia. Tiroidectomía.*

Abstract

Intrathoracic goiter may represent a significant challenge for anesthetic airway management. We present the case of a 73-year-old man with class II intrathoracic goiter and tracheal deviation scheduled for elective total thyroidectomy. Because a difficult airway was anticipated, awake fiberoptic intubation was performed using remifentanil, dexmedetomidine, and minimal topical anesthesia. The procedure was successfully completed on the first attempt, without intraoperative or immediate postoperative complications. This case highlights the usefulness and safety of awake fiberoptic intubation in patients with anatomical distortion of the airway.

Keywords: *Intrathoracic goiter. Difficult airway. Awake fiberoptic intubation. Anesthesia. Thyroidectomy.*

***Correspondencia:**
Isabella J. Albuerne-Estrada
E-mail: isabella_1410@hotmail.com

Fecha de recepción: 20-03-2026
Fecha de aceptación: 12-05-2026
DOI: 10.24875/AMH.26000017

Disponible en internet: 12-11-2026
An Med ABC. 2026;71(Supl 1):30-33
www.analesmedicosabc.com

0185-3252 / © 2026 Asociación Médica del Centro Médico ABC. Publicado por Permanyer. Este es un artículo open access bajo la licencia CC BY-NC-ND (http://creativecommons.org/licenses/by-nc-nd/4.0/).

Introducción

El bocio es un agrandamiento anormal de la glándula tiroides, con una prevalencia que varía de manera importante según la disponibilidad de yodo. Antes de la suplementación con yodo introducida en la década de 1920, las tasas de bocio endémico eran notablemente elevadas. En la actualidad, en regiones con deficiencia grave de yodo, la prevalencia puede alcanzar hasta el 80%, mientras que en los países desarrollados ha disminuido a aproximadamente el 1-4%[1].

El bocio multinodular representa el trastorno tiroideo más frecuente y se asocia con heterogeneidad genética de las células foliculares y la adquisición de función celular autónoma. Desde el punto de vista clínico, el bocio nodular suele detectarse como una masa cervical; sin embargo, el crecimiento progresivo de la glándula puede ocasionar síntomas compresivos, como disnea, disfagia y cambios en la voz. Con el tiempo, una proporción importante de los pacientes desarrollan hipertiroidismo, en particular después de la exposición al yodo.

A pesar de la disminución de los bocios de gran tamaño, estos continúan representando un reto importante para los anestesiólogos, particularmente en lo que respecta al manejo de la vía aérea[2]. La valoración preoperatoria se centra en la función tiroidea, los predictores de vía aérea difícil y los síntomas relacionados con el efecto de masa, incluida la compresión traqueal, el síndrome de vena cava superior y la afección del nervio laríngeo recurrente. Los estudios de imagen, como la radiografía de tórax, la tomografía computarizada y la resonancia magnética, son esenciales para definir el tamaño del bocio, su extensión y la distorsión de la vía aérea[3].

Aunque la cirugía tiroidea moderna se asocia con bajas morbilidad y mortalidad, los pacientes con bocios palpables tienen una tasa estimada de intubación difícil de hasta el 13%, la cual aumenta en presencia de desviación o compresión traqueal. Actualmente no existe un consenso universal sobre el manejo óptimo de la vía aérea en estos casos. Sin embargo, el desarrollo de la intubación fibroóptica en paciente despierto ha marcado un hito en el manejo de las vías aéreas difíciles previstas[4].

Caso clínico

Varón de 73 años con antecedente de hipertensión arterial sistémica tratada con telmisartán, tabaquismo activo y consumo social de alcohol, programado para tiroidectomía total electiva con neuromonitoreo. Como antecedentes familiares destacaban cardiopatía isquémica y cáncer de páncreas.

Tres meses antes de la cirugía, el paciente presentó disnea progresiva de esfuerzo, con empeoramiento en decúbito supino, asociada con disfonía. Dos meses después notó una masa cervical en crecimiento, disfagia a sólidos y disnea con esfuerzo moderado. La tomografía computarizada reveló un bocio intratorácico con desviación traqueal. Los hallazgos tomográficos y las reconstrucciones multiplanares se muestran en las figuras 1 a 4.

La valoración preoperatoria de la vía aérea mostró cuello cilíndrico, bocio palpable, desviación traqueal hacia la derecha, Mallampati clase III, apertura oral > 3 cm, distancia tiromentoniana > 6.5 cm, distancia esternomentoniana 12 cm y Bellhouse-Doré grado I. No se observó estridor y el signo de Pemberton (aparición de plétora facial, cianosis, ingurgitación yugular o dificultad respiratoria al elevar ambos brazos, sugestivo de obstrucción en el estrecho torácico superior) fue negativo. El paciente se clasificó como estado físico ASA II, con una puntuación de Caprini de 4.

Se planeó una intubación fibroóptica despierto. La premedicación incluyó nebulización con lidocaína (100 mg durante 20 minutos). En quirófano, se administró oxígeno por cánula nasal con FiO_2 al 35%. Se iniciaron infusiones continuas de remifentanilo (0.04 μg/kg/min) y dexmedetomidina (0.3 μg/kg/h), manteniendo al paciente despierto y cooperador. La anestesia tópica se logró con 10 disparos de lidocaína al 10% sobre la base de la lengua y la orofaringe.

Tras la colocación de una cánula de Williams, la broncoscopia fibroóptica flexible reveló desviación de la epiglotis hacia la derecha. Se instilaron 40 mg adicionales de lidocaína en las cuerdas vocales y se avanzó con éxito, al primer intento, un tubo endotraqueal reforzado de 7.5 mm con capacidad de neuromonitoreo. La correcta colocación se confirmó mediante capnografía y auscultación.

Posteriormente se indujo anestesia general con propofol, aumento de la infusión de remifentanilo y mantenimiento con sevoflurano. La ventilación intraoperatoria siguió estrategias de protección pulmonar. La hemodinamia se mantuvo estable durante todo el procedimiento. La extubación se realizó sin incidentes después de una prueba de fuga positiva, con el paciente completamente despierto. La recuperación posoperatoria fue satisfactoria, sin evidencia de hipocalcemia ni compromiso de la vía aérea.



Figura 1. Tomografía computarizada en corte coronal que muestra bocio intratorácico con desviación traqueal.



Figura 2. Reconstrucción tridimensional cervicotorácica del caso.



Figura 3. Tomografía computarizada en corte sagital de cuello y tórax.

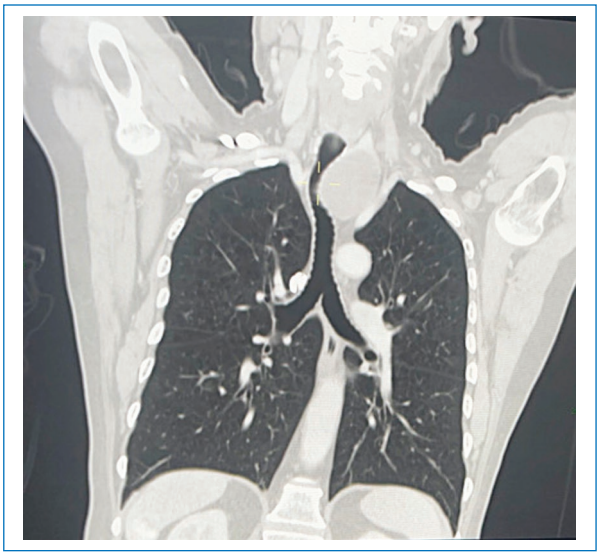

Figura 4. Tomografía computarizada de cuello y tórax en plano de reconstrucción que muestra el bocio intratorácico y la desviación traqueal asociada.

Discusión

La intubación traqueal en el paciente despierto es una técnica fundamental en el manejo de la vía aérea difícil prevista, particularmente en pacientes con patología de cabeza y cuello. Su éxito depende de lograr un equilibrio entre sedación, analgesia, cooperación del paciente y preservación de la ventilación espontánea. Este abordaje se considera ampliamente como estándar debido a su alta tasa de éxito y su bajo perfil de complicaciones[5], como han documentado las series históricas y los estudios retrospectivos[6,7].

En pacientes con bocios de gran tamaño, la obstrucción de la vía aérea puede empeorar bajo sedación o anestesia general debido al desplazamiento posterior del paladar blando y la epiglotis. La evaluación específica de masas cervicales y el contexto de cirugía tiroidea también ha sido abordados en revisiones regionales[8,9]. La intubación fibroóptica en el paciente despierto ofrece varias ventajas, entre ellas mejor visualización, flexibilidad para sortear una anatomía distorsionada y avance controlado del tubo endotraqueal más allá de las zonas de compresión o desviación[10-12].

Además, las revisiones sistemáticas han confirmado la utilidad y el perfil de seguridad de distintas estrategias de sedación para la intubación despierto[13]. El remifentanilo ha surgido como un fármaco eficaz para la intubación despierto debido a su rápido inicio de acción, su corta vida media sensible al contexto y su facilidad de titulación. Los estudios de Vennila et al.[14] y Mingo et al.[15] demostraron que el remifentanilo, cuando se administra mediante infusión controlada, proporciona sedación y ansiólisis adecuadas, al tiempo que preserva la ventilación espontánea y la estabilidad hemodinámica.

En un metaanálisis realizado por El-Boghdadly et al.[16] se compararon diversos agentes sedantes utilizados para la intubación despierto, entre ellos el midazolam, la dexmedetomidina, el propofol y el remifentanilo. La dexmedetomidina se asoció con menores tasas de desaturación, pero con tiempos de intubación más prolongados, mientras que el remifentanilo ofreció una sedación más predecible y una menor duración del procedimiento, con perfiles de seguridad comparables.

La titulación cuidadosa y la monitorización respiratoria continua siguen siendo esenciales, ya que la depresión respiratoria, aunque infrecuente, todavía puede presentarse. La capacitación adecuada y la disponibilidad inmediata de equipo de rescate de la vía aérea son componentes críticos para la seguridad del procedimiento.

Conclusiones

El manejo de la vía aérea en pacientes con bocios intratorácicos de gran tamaño representa un desafío anestésico importante. La intubación fibroóptica en el paciente despierto mediante infusiones tituladas de remifentanilo y dexmedetomidina, combinada con anestesia local mínima, permitió un control seguro y eficaz de la vía aérea mientras se mantuvo la ventilación espontánea. Este caso respalda el uso de técnicas fibroópticas en paciente despierto como un abordaje confiable y seguro en escenarios de vía aérea difícil prevista.

Financiamiento

Los autores declaran no haber recibido financiamiento para este estudio.

Conflicto de intereses

Los autores declaran no tener conflicto de intereses.

Consideraciones éticas

Protección de personas y animales. Los autores declaran que para esta investigación no se han realizado experimentos en seres humanos ni en animales.

Confidencialidad, consentimiento informado y aprobación ética. Los autores han seguido los protocolos de su institución para acceder a los datos de las historias clínicas. Se ha obtenido el consentimiento informado de los pacientes y se cuenta con la aprobación del Comité de Ética. Se han seguido las recomendaciones de las guías SAGER.

Declaración sobre el uso de inteligencia artificial. Los autores declaran que no se utilizó ningún tipo de inteligencia artificial generativa para la redacción ni la creación de contenido de este manuscrito.

Referencias

1. Kim SM, Kim HJ. Successful advancement of an endotracheal tube with combined fiberoptic bronchoscopy and videolaryngoscopy in a patient with a huge goiter. SAGE Open Med Case Rep. 2020;8:1-4.
2. Heinz E, Quan T, Nguyen H, Pla R. Intubation of a patient with a large goiter: the advantageous role of videolaryngoscopy. Case Rep Anesthesiol. 2019;2019:1327482.
3. Wong P, Liew GHC, Kothandan H. Anaesthesia for goitre surgery: a review. Proc Singapore Healthc. 2015;24:165-70.
4. Kaur H, Kataria AP, Muthuramalingapandian M, Kaur H. Airway considerations in case of a large multinodular goiter. Anesth Essays Res. 2017;11:1097-100.
5. Ahmad I, El-Boghdadly K, Bhagrath R, Hodzovic I, McNarry AF, Mir F, et al. Difficult Airway Society guidelines for awake tracheal intubation (ATI) in adults. Anaesthesia. 2019;74:509-28.
6. Law JA, Morris IR, Brousseau PA, de la Ronde S, Milne AD. The incidence, success rate, and complications of awake tracheal intubation in 1,554 patients over 12 years: an historical cohort study. Can J Anaesth. 2015;62:736-44.
7. Joseph TT, Gal JS, DeMaria SJ, Lin HM, Levine AI, Hyman JB. A retrospective study of success, failure, and time needed to perform awake intubation. Anesthesiology. 2016;125:105-14.
8. Gaviria R, Marín G. Airway management in patients with cervical masses. Rev Chil Anest. 2004;33:139-45.
9. Villar J, Garot D, Velásquez-Bravo J. Preanesthetic evaluation in thyroid surgery. Rev Chil Anest. 2015;44:171-6.
10. Cohen B, Garot D, Villar J. Airway management in retrosternal goiter. Rev Chil Anest. 2009;38:89-94.
11. Gaviria R, Marín G. Airway evaluation in thyroid surgery. Rev Chil Anest. 2004;33:139-45.
12. Garot D, Villar J, Velásquez-Bravo J. Airway management in retrosternal goiter. Rev Chil Anest. 2015;44:171-6.
13. Caron A, Vourc'h M, Piel C, Pottecher J, Asfar P, Lorne E, et al. Sedation for awake tracheal intubation: a systematic review and network meta-analysis. Ann Intensive Care. 2021;11:48.
14. Vennila R, Hall A, Ali M, Bhuiyan N, Pirotta D, Raw DA. Remifentanil as a single agent to facilitate awake fibreoptic intubation in the absence of premedication. Anesthesiol Res Pract. 2012;2012:753107.
15. Mingo OH, Ashpole KJ, Irving CJ, Rucklidge MWM. Remifentanil sedation for awake fibreoptic intubation with limited application of local anaesthetic in patients undergoing elective head and neck surgery. Anaesthesia. 2008;63:1065-9.
16. El-Boghdadly K, Desai N, Jones JB, Elghazali S, Ahmad I, Sneyd JR. Sedation for awake tracheal intubation: a systematic review and network meta-analysis. Anaesthesia. 2025;80:74-84.

PERMANYER

Check for updates

CASO CLÍNICO

Recuperación funcional completa en schwannoma intramedular

Complete functional recovery in intramedullary schwannoma

Josué D. Garza-González[1], Dana C. Vázquez-Sánchez[1], José E. Ramírez-Vásquez[1], Álvaro J. Montiel-Jarquín[2], Arturo García-Galicia[2] y Angélica E. García-Pérez[3]*

[1]*Departamento de Rehabilitación, Hospital General de Zona No. 20 La Margarita;* [2]*Dirección de Educación e Investigación en Salud, Hospital de Especialidades de Puebla. Instituto Mexicano del Seguro Social (IMSS), Puebla de Zaragoza, Pue;* [3]*Coordinación de Investigación en Salud, Nivel Central, IMSS, Ciudad de México. México*

Resumen

Introducción: *Los schwannomas son tumores, infrecuentes, de las células de Schwann. Se consideran neoplasias benignas de tejidos blandos y se originan en la vaina del nervio periférico. El más frecuente es el de ubicación vestibular, los schwannomas espinales representan cerca del 1% y el 0.3% de las neoplasias intraespinales. Son más frecuentes en hombres alrededor de los 40 años.* **Objetivo:** *Presentar un paciente con schwannomas espinales, su tratamiento y evolución.* **Presentación del caso:** *Paciente de sexo femenino de 29 años, con antecedente quirúrgico de cirugía de columna 15 años previos. Presenta dolor dorsal, parestesias y debilidad progresiva de extremidades inferiores. La resonancia magnética nuclear mostró lesión intramedular bien delimitada, compatible con schwannoma. Se realizó resección completa de la lesión, con mejoría funcional del 40%. Se le dio rehabilitación temprana, con recuperación completa a los dos meses de operada. Se presenta su evolución, tratamiento, y hallazgos clínicos, de laboratorio y gabinete. Se utilizó medición de la fuerza muscular manual.* **Conclusiones:** *La rehabilitación temprana es la clave para la restitución funcional completa de los pacientes.*

Palabras clave: *Schwanoma intramedular lumbar. Tratamiento. Evolución. Programa de rehabilitación institucional.*

Abstract

Introduction: *Schwannomas are infrequent tumors of Schwann cells. They are considered benign soft tissue neoplasms, and they originate in the peripheral nerve sheath. The most frequent is the vestibular location, spinal schwannomas represent about 1%, and 0.3% of intraspinal neoplasms. They are more frequent in men around 40 years of age.* **Objective:** *To present a patient with spinal Schwannomas, their management and evolution.* **Case presentation:** *A 29-year-old female, with a surgical history of spinal surgery 15 years earlier. She presented with dorsal pain, paresthesias and progressive weakness of the lower extremities. Magnetic resonance imaging showed a well-delimited intramedullary lesion, compatible with Schwannoma, and complete resection of the lesion was performed, with functional improvement of 40%. She underwent early rehabilitation with complete recovery two months after surgery. Her evolution, management, and clinical, laboratory and cabinet findings are presented. Manual muscle strength measurement was used.* **Conclusions:** *Early rehabilitation is the key to complete functional restitution of patients.*

Keywords: *Lumbar intramedullary Schwannoma. Treatment. Evolution. Institutional rehabilitation program.*

Correspondencia:
Álvaro J. Montiel-Jarquín
E-mail: dralmoja@hotmail.com

Fecha de recepción: 01-11-2025
Fecha de aceptación: 10-12-2025
DOI: 10.24875/AMH.M25000142

Disponible en internet: 13-04-2026
An Med ABC. 2026;71(Supl 1):34-37
www.analesmedicosabc.com

0185-3252 / © 2025 Asociación Médica del Centro Médico ABC. Publicado por Permanyer. Este es un artículo open access bajo la licencia CC BY-NC-ND (http://creativecommons.org/licenses/by-nc-nd/4.0/).

Introducción

Los schwannomas son neoplasias benignas, de tejidos blandos, que se originan de las células de Schwann en las vainas de nervios periféricos[1]. Representan el subtipo más común de los tumores de la vaina nerviosa, su incidencia anual estimada es 0.3 a 0.4 casos por 100,000 habitantes, abarca el 29% de los tumores espinales y más frecuente entre los 40 y 70 años, no tiene predisposición por ningún sexo[2]. Los schwannomas intramedulares constituyen el 1.1% de todos los espinales y el 0.3% de todas las neoplasias intraespinales[3]. El diagnóstico preoperatorio de los schwannomas intramedulares es difícil, ya que en la resonancia magnética (RM) se confunden con ependimomas y astrocitomas. Los pacientes suelen presentar radiculopatías graves, lumbalgia, parestesias, debilidad motora y disfunción del esfínter anal[4]. La resección quirúrgica total ofrece buenos resultados en un 20-40% de los pacientes, y el programa de rehabilitación aumenta la tasa de recuperación total, pudiendo llegar al 70%. Se presenta un caso clínico de schwannoma intramedular tratado de forma quirúrgica y posteriormente con rehabilitación neuromuscular, con una representación funcional del 100%. La recurrencia es rara cuando se logra la resección total. Sin embargo, la recurrencia es una preocupación importante si se realiza una resección subtotal[5]. El objetivo de este trabajo fue presentar un caso clínico de schwannoma intramedular, su tratamiento y su evolución.



Figura 1. Corte sagital de resonancia magnética nuclear, donde se identifica una lesión intramedular a nivel de los cuerpos vertebrales L2-L4, de aspecto intramedular.

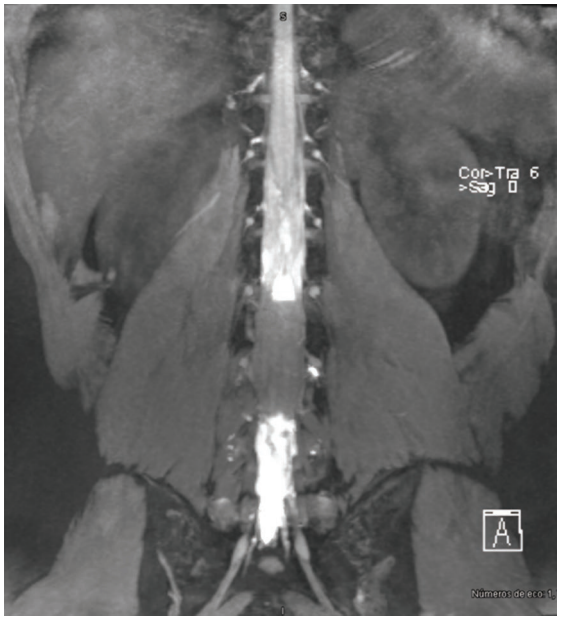

Figura 2. En el corte coronal de resonancia magnética se aprecia una lesión intramedular hiperintensa en T2, que se extiende de L2 a L4.

Caso clínico

Mujer de 29 años, 15 años previos presentó fractura traumática de cuerpo vertebral L4-L5, tratada quirúrgicamente con colocación de injerto autólogo de cresta ilíaca. Dos años previos al momento actual presenta lumbalgia, dolor neuropático irradiado a miembros pélvicos, y parestesias glúteas e inguinales izquierdas. La RM lumbar mostró lesión intradural intramedular hiperintensa entre L2-L4, de 51 mm, compatible con schwannoma intramedular (Figs. 1 y 2). Se le realizó laminectomía y resección tumoral total, en el postoperatorio se trató con gabapentina 300 mg cada 12 h. El resultado histopatológico fue schwannoma (Fig. 3), identificado como neoplasia bien delimitada, no encapsulada, con patrón fusocelular dispuesto en fascículos y áreas hipo- e hipercelulares (Fig. 4).

A los 21 días la paciente presentó marcha independiente, fuerza muscular según la escala *Medical Research Council* (MRC) modificada 4/5 en miembros pélvicos bilateral, hipoestesia en dermatoma L2-L3 izquierdo, sin alteraciones sensitivas en miembro pélvico derecho. Se le realizó un protocolo de tres ciclos

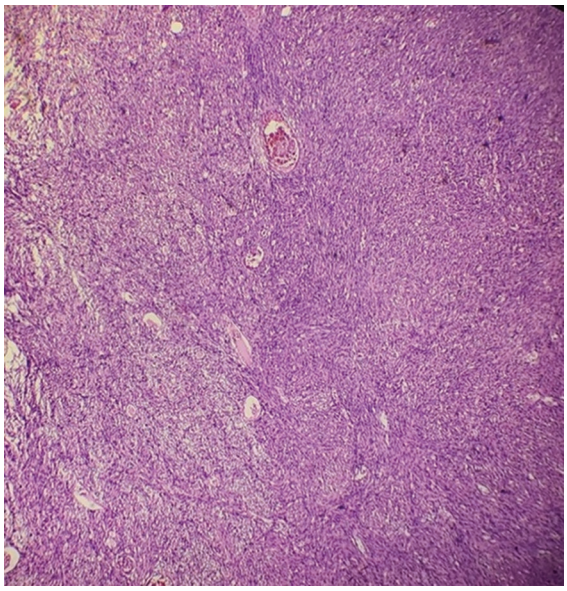

Figura 3. Muestra neoplasia con patrón de crecimiento fusocelular en fascículos, con áreas hipo- e hipercelulares, 10 x.

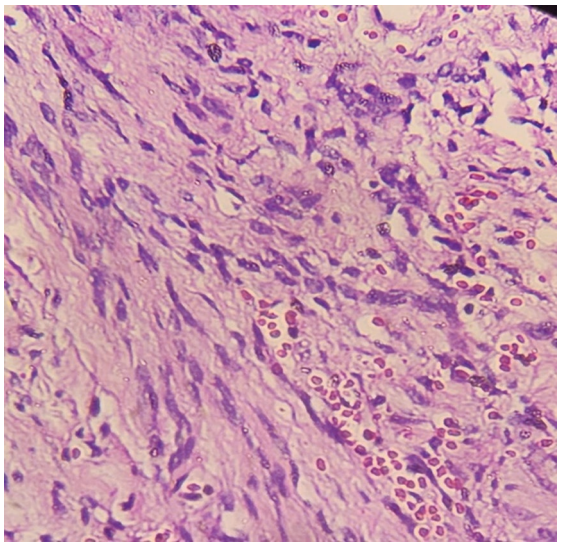

Figura 4. Se aprecian células de aspecto elongadas, con membranas mal delimitadas, citoplasma moderado eosinófilo y núcleos elongados, con cromatina fina, sin atipia, sin pleomorfismo y sin mitosis, 40 x.

con 10 sesiones cada uno de terapia física analgésica, ejercicios de fortalecimiento lumbopélvico, estiramientos dirigidos y reeducación de la marcha. La evolución a los 3 meses fue favorable, con remisión parcial del dolor 2/10 en la Escala Visual Análoga (EVA), fuerza 5/5 en miotomos L2-S1 y recuperación completa de la sensibilidad. Fue egresada del servicio con un resultado 100/100 en el índice de Barthel.

Discusión

La recuperación funcional en pacientes operados de lesiones medulares o de columna vertebral puede alcanzar hasta un 70% en las primeras etapas del proceso rehabilitador. Esta depende de la extensión quirúrgica, la integridad neurológica preservada y la adherencia al programa de fisioterapia y terapia ocupacional[6]. En esta paciente, los progresos obtenidos en fuerza, sensibilidad y movilidad reflejan una evolución dentro de los parámetros esperados para este tipo de abordajes.

La evidencia actual señala que una intervención rehabilitadora oportuna y estructurada contribuye significativamente a reducir la atrofia muscular, prevenir adherencias cicatriciales y optimizar la reintegración de patrones de marcha y equilibrio[7]. Dicho abordaje facilita la reorganización neuromotora y promueve la neuroplasticidad en los segmentos medulares adyacentes a la zona intervenida[8].

De acuerdo con reportes recientes, el potencial de recuperación puede incrementarse hasta en el 90% cuando se mantiene un tratamiento integral y sostenido, que combine modalidades físicas, ejercicios de fortalecimiento progresivo y educación funcional[9]. La continuidad del seguimiento médico y fisioterapéutico es determinante para consolidar las ganancias obtenidas y minimizar la posibilidad de recurrencia dolorosa o de una limitación funcional residual[10].

En esta paciente, los resultados confirman que la rehabilitación dirigida de forma individualizada y con un buen apego terapéutico acompañada de la educación del paciente permite lograr recuperación funcional satisfactoria y reintegración adecuada a las actividades de la vida diaria, incluso en casos con antecedentes quirúrgicos complejos.

La resección quirúrgica del schwannoma intramedular constituye la intervención definitiva para liberar el canal medular, al eliminar la lesión ocupante que condiciona la compresión del parénquima espinal. Esta descompresión restablece la fisiología medular y favorece la resolución progresiva del déficit neurológico[11].

La recuperación funcional óptima se favorece mediante una intervención temprana y un manejo multidisciplinario integral. Este enfoque incluye la participación coordinada de ortopedia, medicina de rehabilitación como eje rector del proceso terapéutico y la ejecución de intervenciones por parte de terapia física y ocupacional, así como el apoyo de ortesistas, nutrición, psicología y trabajo

social[12]. La integración de estos servicios permite abordar de manera global las necesidades del paciente y optimizar los resultados clínicos y funcionales.

En cuanto a las modalidades de rehabilitación, se dispone de intervenciones orientadas a la recuperación motora, el fortalecimiento muscular, el reentrenamiento de la marcha y el manejo de la función sensorial, así como estrategias para optimizar las actividades de la vida diaria mediante terapia ocupacional[13]. Sin embargo, no existen programas de rehabilitación estandarizados para pacientes con compresión medular, por lo que el tratamiento suele fundamentarse en ejercicios terapéuticos y en medidas individualizadas dirigidas a la restauración progresiva de la función neurológica[14]. En el caso presentado, se implementó un programa centrado en entrenamiento motor, fortalecimiento segmentario y readaptación funcional, ajustado a la evolución clínica y tolerancia del paciente, logrando la recuperación funcional al 100%.

Conclusiones

El programa de rehabilitación oportuna y completa ofrece resultados excelentes en pacientes con schwannomas intramedulares y secuelas posoperatorias. La resección total de la lesión, y la aplicación de un programa estructurado de rehabilitación neuromuscular temprana permite alcanzar la recuperación funcional completa, así como la prevención de secuelas neurológicas.

Financiamiento

Los autores declaran no haber recibido financiamiento para este estudio.

Conflicto de intereses

Los autores declaran no tener conflicto de intereses.

Consideraciones éticas

Protección de personas y animales. Los autores declaran que para esta investigación no se han realizado experimentos en seres humanos ni en animales.

Confidencialidad, consentimiento informado y aprobación ética. Los autores han seguido los protocolos de confidencialidad de su centro sanitario/institución para acceder a los datos de las historias clínicas. Se ha obtenido el consentimiento informado de los pacientes y se cuenta con la aprobación del Comité de Ética. Se han seguido las recomendaciones de las guías SAGER.

Declaración sobre el uso de inteligencia artificial. Los autores declaran que no se utilizó ningún tipo de inteligencia artificial generativa para la redacción ni la creación de contenido de este manuscrito.

Referencias

1. Mahdi OA, Gharios M, Fatfat A, El-Hajj VG, Singh A, Edström E, et al. Epidemiology, tumour characteristics, treatment and outcomes associated with spinal nerve sheath tumours: a systematic review protocol. BMJ Open. 2024;14:e083011.
2. Ipponi E, Bechini E, Cordoni M, Gentili F, Campo FR, Cosseddu F, et al. Schwannomas of the upper limb: clinical presentation, preoperative management and outcomes of surgical treatment. Folia Med (Plovdiv). 2024;66(5):618-28.
3. Santos VM, Sugai TAM, Santos LAM. Intramedullary schwannoma - management challenges. Carta. 2023;61:1-3.
4. Hara T, Mizuno M, Hida K, Sasamori T, Miyoshi Y, Uchikado H, et al. Intramedullary schwannoma of the spinal cord: a nationwide analysis by the Neurospinal Society of Japan. Neurospine. 2023;20(3):747-55.
5. Magalhães MJS, Pereira DVM, Oliva HNP, Durães DTS, Caiado FL, Araújo GM, et al. Schwannomas de nervos periféricos: revisão da literatura. Arq Bras Neurocir. 2019;38:308-14.
6. Bschorer M, Dottermusch M, Matschke J, Gempt J, Schüller U, Mohme M. 40-year-old man with two asynchronous spinal cord tumors. Brain Pathol. 2024;34:1-3.
7. Juárez-Rebollar D, Vásquez-Gijón R, Gil Ortiz-Mejía C, de la Luz-Lagunas A, Jaime-Aguirre A. Calidad de vida posterior a la resección de tumores intradurales extramedulares por vía tubular. Cir Cir. 2024; 92(1):13-8.
8. Sąsiadek M, Romanowski C, Jacków-Nowicka J. Imaging of intramedullary tumours of the spinal cord. Pol J Radiol. 2024;89:531-40.
9. Bin Shahab F, Khan SA. Intramedullary Schwannoma - a case report. Surg Neurol Int. 2022;13:535-7.
10. Cho SJ, Oh SH, Kim HC. Intramedullary schwannoma at the thoracic level in a geriatric patient: a case report. J Korean Soc Geriatr Neurosurg. 2022;18:17-20.
11. Guo H, Wang Y, Wang L, Han D, Meng X, Mu Q, et al. Intramedullary schwannoma of conus medullaris with syringomyelia: a case report and literature review. Front Oncol. 2024;14:1422958.
12. Suzuki T, Tsuji O, Ichikawa M, Ishii R, Nagoshi N, Kawakami M, et al. Early phase functional recovery after spinal intramedullary tumor resection could predict ambulatory capacity at 1 year after surgery. Asian Spine J. 2023;17(2):355-64.
13. Soma Y, Kubota S, Kadone H, Shimizu Y, Hada Y, Koda M, et al. Postoperative acute-phase gait training using Hybrid Assistive Limb improves gait ataxia in a patient with intradural spinal cord compression due to spinal tumors. Medicina. 2022;58(12):1825.
14. Ruppert L, de Vries K. Role of rehabilitation in spine tumors. Am J Phys Med Rehabil. 2024;103:S28-S35.

PERMANYER

Check for updates

CASO CLÍNICO

Más allá de lo respiratorio, la reemergencia de *Mycoplasma pneumoniae*

Beyond respiratory manifestations, the reemergence of Mycoplasma pneumoniae

Paula Argüelles-Alcázar[1], M. del Carmen Turrubiarte-Vera[2], Sheila Y. Gómez-Murillo[3] y Karla Sánchez-Olivera[1]*

[1]Departamento de Urgencias, Centro Médico ABC; [2]Departamento de Urgencias, Instituto Nacional de Pediatría, Secretaría de Salud; [3]Unidad de Terapia Intensiva Pediátrica, Centro Médico ABC. Ciudad de México, México

Resumen

El término RIME (erupción mucocutánea infecciosa reactiva) se acuñó en el año 2019 para hacer referencia a un grupo poco frecuente de manifestaciones mucocutáneas de causa viral y bacteriana. Dentro de las causas bacterias, Mycoplasma pneumoniae es de las más frecuentes. La fisiopatología aún no se conoce por completo, sin embargo, se cree que esté involucrado un mecanismo inmunitario multifactorial. Es muy importante descartar la ingesta reciente de fármacos que pudieran inducir el desarrollo de cuadros con presentaciones similares, como lo es un síndrome de Stevens-Johnson. El tratamiento se basa fundamentalmente en medidas de soporte y el curso suele ser benigno con una recuperación completa, aunque no son infrecuentes las comorbilidades relacionadas con la dificultad para deglutir como la deshidratación.

Palabras clave: *Mycoplasma pneumoniae. Mucocutáneo. Dermatosis. Síndrome de Stevens-Johnson.*

Abstract

The term RIME (reactive infectious mucocutaneous eruption) was coined in 2019 to refer to an uncommon group of infectious conditions of viral and bacterial etiology. Among the bacterial etiologies, Mycoplasma pneumoniae is one of the most frequent. The pathophysiology is not yet fully understood; however, a multifactorial immune-mediated mechanism is thought to be involved. It is very important to rule out recent drug intake that could trigger conditions with similar presentations, such as Stevens-Johnson syndrome. Treatment is primarily based on supportive care, and the course is usually benign with complete recovery, although comorbidities related to difficulty swallowing, such as dehydration, are not uncommon.

Keywords: *Mycoplasma pneumoniae. Mucocutaneous. Dermatosis. Stevens-Johnson syndrome.*

***Correspondencia:**
Paula Argüelles-Alcázar
E-mail: pau_laarguelles@hotmail.es

Fecha de recepción: 26-02-2026
Fecha de aceptación: 16-04-2026
DOI: 10.24875/AMH.26000013

Disponible en internet: 12-11-2026
An Med ABC. 2026;71(Supl 1):38-41
www.analesmedicosabc.com

0185-3252 / © 2026 Asociación Médica del Centro Médico ABC. Publicado por Permanyer. Este es un artículo open access bajo la licencia CC BY-NC-ND (http://creativecommons.org/licenses/by-nc-nd/4.0/).

Introducción

El término RIME (erupción mucocutánea infecciosa reactiva) se acuñó en el año 2019 para hacer referencia a un grupo poco frecuente de manifestaciones mucocutáneas de causa viral y bacteriana[1]. Antes se consideraba parte del espectro del síndrome de Stevens-Johnson (SSJ), sin embargo, este último se asocia fundamentalmente al uso de determinados fármacos[2].

A diferencia del SSJ, la RIME suelte ser benigno en la mayoría de los casos, con una recuperación completa y sin secuelas hasta en un 80% de los casos descritos, siendo estas sinequias de mucosas, hiper o hipopigmentación postinflamatoria y afección ocular[2]. Criterios propuestos por Canavan para su diagnóstico: a) lesión sugestiva en al menos dos mucosas (más frecuentemente ocular y oral); b) localización dispersa atípica; c) ausencia de desprendimiento de la piel o afectación menor del 10% de la superficie corporal, y d) evidencia de infección por *Mycoplasma pneumoniae*[3]. En niños y adultos jóvenes, una dermatosis con estas características precedida o acompañada de síntomas respiratorios nos debe hacer pensar en RIME[3]. No existe un consenso en cuanto al tratamiento, la base de este es el tratamiento inmunomodulador, al igual que en el SSJ con esteroides e inmunoglobulinas, agregando tratamiento del dolor, soporte nutricional y cuidados de la piel.

Presentación del caso

Adolescente de sexo femenino de 13 años, sin antecedentes médicos de importancia, esquema de vacunación completo para la edad. Acude a urgencias por presentar exantema y limitación para la deglución. Inicia padecimiento 10 días previos a su ingreso con odinofagia y tos, a lo que se agrega alza térmica cuantificada en 39 °C, motivo por el cual se dio tratamiento empírico con amoxicilina/ácido clavulánico cada 12 horas con remisión del cuadro. A las 72 horas previas a su ingreso comienza nuevamente tos, síntomas respiratorios con tos, fiebre y aparece dermatosis en labios caracterizada por úlceras y costras hemáticas, las cuales progresaron (Fig. 1) hasta llegar a general dolor 10/10 e intolerancia a la vía oral, así como afección ocular con eritema y epífora (Fig. 2), y lesiones aisladas en las extremidades (Fig. 3). Debido a la intolerancia a la vía oral acude a urgencias.

A la exploración física destaca paciente bien hidratada, con polipnea de 38 respiraciones por minuto, saturación del 85% y crepitantes generalizados. Sin afectación de mucosa genital.

Abordaje

A su llegada se dio manejo con oxígeno suplementario con mascarilla reservorio, con adecuada recuperación de la saturación, y se solicitó radiografía de tórax con infiltrado bilateral (Fig. 4), con lo que se integra diagnóstico de neumonía adquirida en la comunidad.

Se dio cobertura antibiótica empírica con claritromicina 15 mg/kg/día ante la sospecha de *M. pneumoniae,* y debido a la baja ingesta y al tener como diagnóstico diferencial un SSJ, de forma inicial se dio aporte de líquidos intravenosos y posteriormente dieta licuada por sonda nasogástrica.

Diagnósticos diferenciales

- Farmacodermia: SSJ/necrólisis epidérmica tóxica.
- RIME.

Tratamiento

- Nutricional: dieta licuada por sonda nasogástrica dentro en las primeras 24 horas del ingreso hospitalario.
- Inmunomodulador: gammaglobulina 1 g/kg/dosis + metilprednisolona 1 g/kg/dosis durante 10 días.
- Oftálmico: lágrima artificial, hialuronato de sodio, tobramicina y prednisolona oftálmica, así como uso de conformadores anular en ambos ojos.
- Dermatología: humectación y lubricación de la piel con petrolato.

Desenlace y seguimiento

Se integró el diagnóstico final de RIME y se descartó SSJ, ya que la paciente presentó síntomas respiratorios y dermatológicos. La dermatosis afectaba dos mucosas (oral y ocular) y menos del 10% de la superficie corporal. A las 72 horas de hospitalización, se realizó panel viral respiratorio con aislamiento de *M. pneumoniae* y con el tratamiento establecido la paciente permaneció hospitalizada durante 18 días, sin secuelas hasta el momento reportadas.

Discusión

La RIME es una entidad emergente, frecuentemente asociada a *M. pneumoniae*, cuyo reconocimiento temprano es crucial en urgencias pediátricas y unidades



Figura 1. Afección de mucosa oral.

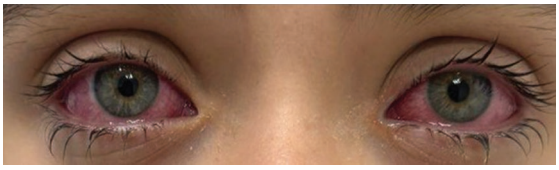

Figura 2. Afección ocular.



Figura 3. Lesiones dermatológicas.



Figura 4. Radiografía portátil de tórax con proceso neumónico.

de cuidados intensivos por su similitud clínica con farmacodermias graves, como el SSJ[3,4]. Diferenciar ambas condiciones tiene implicaciones directas sobre el manejo terapéutico, el pronóstico y el uso de recursos hospitalarios.

En la paciente presentada se observó compromiso mucocutáneo grave predominantemente oral y ocular, junto con insuficiencia respiratoria hipoxémica por neumonía comunitaria, lo que motivó hospitalización y manejo multidisciplinario. La secuencia temporal de síntomas respiratorios seguida de deterioro clínico y afectación mucocutánea concuerda con el patrón descrito en RIME por *M. pneumoniae,* especialmente en población pediátrica y adolescente[2,5].

Desde la perspectiva clínica, el compromiso mucoso extenso condicionó dolor intenso e intolerancia a la vía oral, elevando el riesgo de deshidratación y desnutrición aguda; complicaciones que frecuentemente motivan la hospitalización en estos pacientes[1,5]. Asimismo, la afectación ocular requirió intervención temprana para prevenir secuelas a largo plazo, subrayando la necesidad de un abordaje multidisciplinario desde el ingreso. Aunque la RIME suele considerarse una entidad de curso benigno, este caso demuestra que puede cursar con manifestaciones sistémicas graves que requieren vigilancia estrecha y manejo en áreas de alta complejidad.

La diferenciación con el SSJ fue el punto crítico del diagnóstico. La ausencia de exposición a fármacos de alto riesgo, el compromiso cutáneo limitado (< 10% de la superficie corporal total), la predominancia mucosa y la identificación de *M. pneumoniae* orientaron el diagnóstico hacia RIME[3,4]. Esta distinción evitó la aplicación de protocolos agresivos propios de la necrólisis epidérmica tóxica y permitió enfocar el tratamiento en el control de la infección, el soporte nutricional y el tratamiento inmunomodulador. Aunque la fisiopatología de la RIME no está completamente esclarecida, se postula un mecanismo inmunomediado (posiblemente por depósito de complejos inmunes o proliferación clonal de células B) secundario a la infección, causa tanto del

compromiso mucocutáneo como de las manifestaciones extrapulmonares[3,5]. La literatura reciente destaca que el espectro clínico de la RIME incluye casos con mínima afectación cutánea pero compromiso mucoso grave, lo que incrementa el riesgo de subdiagnóstico[1,3].

El manejo de la RIME sigue siendo desafiante. Las medidas de soporte constituyen la base del tratamiento; en casos moderados a graves se han reportado resultados favorables con esteroides sistémicos e inmunoglobulina intravenosa, aunque la evidencia procede principalmente de series pequeñas y reportes de casos[3-5]. En este caso, la intervención temprana se asoció a una evolución clínica satisfactoria, lo que enfatiza la importancia del reconocimiento precoz en escenarios de atención crítica.

Conclusión

La RIME asociada a *M. pneumoniae* representa un diagnóstico diferencial crítico en pediatría ante cuadros de compromiso mucocutáneo y sintomatología respiratoria. Su identificación temprana es clave para diferenciarlo del SSJ, optimizar la terapéutica, prevenir secuelas (especialmente oftálmicas y nutricionales) y evitar el uso innecesario de recursos o la suspensión errónea de fármacos esenciales. Este caso reafirma que la RIME debe ser considerada una entidad de relevancia clínica mayor en los servicios de urgencias y cuidados intensivos pediátricos.

Financiamiento

Los autores declaran no haber recibido financiamiento para este estudio.

Conflicto de intereses

Los autores declaran no tener conflicto de intereses.

Consideraciones éticas

Protección de personas y animales. Los autores declaran que para esta investigación no se han realizado experimentos en seres humanos ni en animales.

Confidencialidad, consentimiento informado y aprobación ética. Los autores han seguido los protocolos de su institución para acceder a los datos de las historias clínicas. Se ha obtenido el consentimiento informado de los padres de la paciente y se cuenta con la aprobación del Comité de Ética. Se han seguido las recomendaciones de las guías SAGER.

Declaración sobre el uso de inteligencia artificial. Los autores declaran que no se utilizó ningún tipo de inteligencia artificial generativa para la redacción ni la creación de contenido de este manuscrito.

Referencias

1. Bustos-Merlo A, Peragón-Ortega A, Rosales-Castillo A, Alarcón-Blanco PA. RIME sine rash asociada a infección por Mycoplasma pneumoniae. Enferm Infecc Microbiol Clin. 2025;43(3):180-1.
2. Muñoz-Cruzado Rosete A, Carazo-Gallego B, Galindo-Zavala R, Martín-Pedraz L, Moreno-Pérez D. Exantema mucocutáneo inducido por Mycoplasma pneumoniae en pediatría. Acta Pediatr Mex. 2022; 43(5):263.
3. Guzmán-Tena P, Rodríguez-Ramos M, Lloret-Ruiz C, Vázquez-Álvarez ML. Erupción mucocutánea infecciosa reactiva (RIME): expandiendo el espectro de los exantemas mucocutáneos. Actas Dermosifiliogr. 2024; 115(10):1097-9.
4. González C, Croche B, Gómez E. Reactive infectious mucocutaneous eruption (RIME) in paediatric patients: extrapulmonary Mycoplasma pneumoniae involvement. Rev Esp Quimioter. 2024;37(6):518-20.
5. Roig-Marín N, Roig-Rico P, Delgado-Sánchez E, Seguí-Ripoll JM. Erupción cutánea y mucositis inducidas por *Mycoplasma pneumoniae*: una nueva afección. Med Int Méx. 2021;37(3):421-3.

PERMANYER

Check for updates

CASO CLÍNICO

Vasoespasmo inducido por ergotamina como causa de isquemia aguda de miembro superior

Ergotamine-induced vasospasm as a cause of acute upper limb ischemia

*Karla Marcial-Martínez, Juan P. Hernández-Santillán y Stefany González-De Leo**

Servicio de Angiología, Cirugía Vascular y Endovascular, Centro Médico ABC, Ciudad de México, México

Resumen

La ergotamina es un alcaloide derivado del cornezuelo del centeno que se utiliza en el tratamiento de la migraña debido a su efecto vasoconstrictor. Este mecanismo puede desencadenar un vasoespasmo arterial grave (ergotismo), manifestado como isquemia periférica. Presentamos un caso de isquemia aguda de extremidad superior secundaria al uso de ergotamina, destacando los hallazgos clínicos y radiológicos, así como el abordaje diagnóstico y terapéutico. Aunque es infrecuente, puede ser grave, por lo que el reconocimiento precoz y la suspensión inmediata del fármaco son esenciales para prevenir un daño irreversible. Este caso subraya la importancia de considerar esta etiología en el diagnóstico diferencial de la isquemia aguda de las extremidades.

Palabras clave: *Isquemia aguda. Ergotismo. Ergotamina. Migraña.*

Abstract

Ergotamine is an alkaloid derived from ergot, used in the treatment of migraine due to its vasoconstrictive effect. This mechanism may trigger severe arterial vasospasm (ergotism), resulting in peripheral ischemia. We report a case of acute upper limb ischemia secondary to ergotamine use, emphasizing clinical and imaging findings, as well as the diagnostic and therapeutic approach. Although infrequent, it can be serious, so early recognition and prompt discontinuation of the drug are essential to prevent irreversible damage. This case emphasizes the importance of considering this etiology in the differential diagnosis of acute limb ischemia.

Keywords: *Acute ischemia. Ergotism. Ergotamine. Migraine.*

Correspondencia:
Stefany González-De Leo
E-mail: abc.consultorio508@gmail.com

Fecha de recepción: 20-03-2026
Fecha de aceptación: 10-06-2026
DOI: 10.24875/AMH.26000016

Disponible en internet: 03-08-2026
An Med ABC. 2026;71(Supl 1):42-46
www.analesmedicosabc.com

0185-3252 / © 2026 Asociación Médica del Centro Médico ABC. Publicado por Permanyer. Este es un artículo open access bajo la licencia CC BY-NC-ND (http://creativecommons.org/licenses/by-nc-nd/4.0/).

Introducción

La ergotamina es un alcaloide derivado del ergot o cornezuelo del centeno, producido por el hongo *Claviceps purpurea,* cuyo aislamiento fue descrito por Arthur Stoll en 1918 en los laboratorios Sandoz de Basilea[1].

La historia del ergotismo o «fuego de San Antonio», llamado así por el grupo de monjes de la orden religiosa llamada los Antonianos o Hermanos de San Antonio, quienes se dedicaban a atender a los enfermos, abarca desde brotes epidémicos debidos al centeno contaminado en la Europa premoderna hasta casos iatrogénicos raros en el contexto de la terapia para la migraña desde su introducción al mercado como fármaco en 1926[2,3].

A pesar de ser una afección bien descrita, el ergotismo constituye una causa excepcional de isquemia periférica aguda en la práctica clínica contemporánea. La proporción de casos de oclusión arterial periférica aguda atribuibles al consumo de ergotamina es extremadamente baja. Según la literatura médica, la isquemia periférica aguda inducida por ergotamina tiene una incidencia de aproximadamente el 0,001% entre los usuarios de este agente[4,5]. Asimismo, el ergotismo es actualmente un trastorno poco frecuente debido a la disminución del uso de medicamentos que contienen ergotamina para el tratamiento de la migraña.

Está bien establecido que la mayoría de los casos de isquemia causada por intoxicación por ergotamina se dan en las extremidades inferiores, mientras que la afectación de las extremidades superiores se documenta solo en informes de casos aislados. Un ejemplo notable es el caso descrito por Kim et al.[6] de un paciente que desarrolló vasoespasmo de la arteria braquial tras el uso crónico de ergotamina para la migraña. A pesar de esta tendencia, las extremidades superiores pueden verse comprometidas y en ocasiones ser las únicas afectadas.

Generalmente, el cuadro clínico se presenta de forma bilateral y simétrica debido al efecto sistémico del fármaco; sin embargo, se han reportado casos atípicos de afección unilateral[5-7]. Asimismo, los efectos vasoconstrictores pueden involucrar otros sistemas más allá de las extremidades, derivando en complicaciones poco frecuentes pero graves, como el vasoespasmo coronario y el infarto de miocardio[4].

Si bien el ergotismo puede presentarse de diversas formas, la ergotamina actúa como agonista parcial serotoninérgico y alfa-adrenérgico, siendo su manifestación más común la isquemia periférica aguda, como consecuencia de sus propiedades vasoespásticas[4].

Aun cuando son pocos los casos, se continúan reportando casos de toxicidad aguda por medicamentos que contienen cornezuelo, a pesar de todas las indicaciones y contraindicaciones conocidas.

A continuación, presentamos el caso de un paciente de 76 años que acudió al servicio de urgencias con manifestaciones clínicas compatibles con isquemia aguda en el miembro superior derecho. Tras un interrogatorio dirigido, se documenta el antecedente de ingerir altas dosis de ergotamínicos.

Caso clínico

Varón de 76 años, con antecedente de síndrome de Sjögren primario y aterosclerosis carotídea. Al momento de la hospitalización el paciente refiere la ingesta de los siguientes fármacos: esomeprazol, trimebutina/simeticona/galactosidasa, espironolactona, azatioprina, lomifilina/mesilato de dihidroergocristina, gabapentina, tizanidina, hidroxicloroquina, atorvastatina, clonazepam, lactulosa, prucaloprida y sucralfato.

Inicia su padecimiento actual 3 días previos a su ingreso, con palidez en la región distal del miembro superior derecho, dolor progresivo acompañado de disminución de la fuerza, así como disminución de la temperatura comparada con la extremidad contralateral. En la exploración física dirigida se observa el miembro superior derecho íntegro, eutrófico, con cianosis distal e hipotermia en comparación con la extremidad contralateral, pulsos radial y cubital ausentes, pulsos braquial y axilar palpables, disminuidos en amplitud, llenado capilar > 2 segundos. En la exploración asistida con Doppler lineal se evidencia ausencia de flujo en la arteria radial y cubital.

Durante su estancia hospitalaria se solicitaron estudios de gabinete (biometría hemática, química sanguínea, electrolitos séricos, tiempos de coagulación y dímero D), los cuales no mostraron alteraciones relevantes. La angiografía por tomografía computarizada de miembro superior derecho mostró que las arterias subclavia (7.8 mm), axilar (6.5 mm), braquial (5 mm), radial (3.1 mm) y cubital (2.7 mm) presentaban paso normal de contraste intravenoso; no se identificaron defectos de llenado. El extremo distal de la arteria braquial mostraba un paso filiforme del medio de contraste. Las venas subclavia, axilar, braquial, radial y cubital, sin aparentes datos de trombosis (Fig. 1).

Al profundizar en la anamnesis, el paciente mencionó haber tenido crisis migrañosas muy intensas, con presencia de dolor de tipo pulsátil en el hemicráneo derecho con irradiación a la zona frontal y la región



Figura 1. Angiografía por tomografía computarizada de miembro superior derecho que muestra paso filiforme del medio de contraste en el segmento distal de la arteria braquial, compatible con estrechamiento luminal secundario a vasoespasmo.

periauricular. Refiere además sensación de aumento de tamaño del globo ocular derecho y fotofobia; sin más síntomas agregados. Por este motivo, había llegado a ingerir hasta cinco dosis de ergotamínicos (0.8 mg por dosis).

Una vez realizado el diagnóstico de isquemia aguda de extremidad superior por ergotismo, se suspendió la lomifilina/mesilato de dihidroergocristina y se inició tratamiento con anticoagulación a base de heparina de bajo peso molecular (enoxaparina 1 mg/kg al día: 80 mg/12 h por vía subcutánea), prednisona (5 mg/24 h por vía oral) y atorvastatina (20 mg/24 h por vía oral). El paciente presentó mejoría clínica progresiva hasta la resolución completa de los síntomas 48 horas posteriores al inicio del tratamiento. Fue dado de alta para continuar manejo ambulatorio con anticoagulación y esteroide. En la valoración de seguimiento realizada 7 días posteriores al egreso se encontraba asintomático, con adecuada perfusión distal y presencia de pulsos periféricos palpables en la extremidad afectada, sin evidencia de recurrencia del cuadro isquémico. La resolución del cuadro en 48 horas tras la suspensión inmediata de los fármacos confirma que la toxicidad fue el factor determinante, exacerbada por la susceptibilidad metabólica del paciente. Hasta la fecha, el paciente no ha vuelto a desarrollar clínica parecida a la que desencadenó el ingreso, habiendo sustituido la medicación para la migraña por otra sin efectos secundarios de tipo espasmo vascular.

Discusión

El ergotismo es actualmente una causa poco frecuente de isquemia arterial periférica, generalmente asociada al uso excesivo o a interacciones farmacológicas de derivados del ergot utilizados para el tratamiento de la migraña[2,4]. Aunque históricamente fue una enfermedad epidémica relacionada con la ingesta de granos contaminados, en la práctica contemporánea se presenta casi exclusivamente como una complicación iatrogénica[2,3].

Desde el punto de vista fisiopatológico, los alcaloides del ergot actúan como agonistas parciales serotoninérgicos y alfa-adrenérgicos, generando un intenso vasoespasmo arterial que puede conducir a isquemia periférica[1,8,9]. Los efectos farmacológicos de estos compuestos pueden expresarse de tres formas principales: estimulación del músculo liso, manifestada por espasmos abdominales, náusea, vómitos o diarrea; actividad simpática central, que puede ocasionar cefalea, psicosis o convulsiones; y bloqueo alfa-adrenérgico, causante de vasoconstricción periférica y del desarrollo de isquemia arterial[1,8,9]. Debido a que la absorción de estos fármacos es errática y no se han establecido niveles terapéuticos y tóxicos precisos, la aparición de síntomas es variable y puede presentarse tras múltiples dosis pequeñas, después de dosis excesivas o incluso durante el uso prolongado de dosis terapéuticas[10-12]. Se ha descrito isquemia grave de extremidades con dosis tan bajas como 2 mg de ergotamina[10,11]. En el presente caso, el paciente ingirió aproximadamente 4 mg, superando el umbral asociado a toxicidad descrito en la literatura. Aunado a ello, se trataba de un paciente de edad avanzada con uso concomitante de numerosos fármacos, lo que podría haber favorecido una mayor susceptibilidad clínica. Aunque no se han descrito interacciones farmacológicas directas entre la azatioprina y la ergotamina que incrementen el riesgo de vasoespasmo, resulta relevante considerar que la azatioprina se ha asociado

con mielotoxicidad y alteraciones hematológicas potencialmente relevantes, motivo por el cual se requiere monitorización hematológica periódica[13,14]; sin embargo, en este caso la biometría hemática se encontró dentro de parámetros normales, sin evidencia de citopenias clínicamente significativas. Asimismo, se ha señalado que el uso concomitante de gabapentina podría asociarse con mayor susceptibilidad a efectos depresores del sistema nervioso central en pacientes expuestos a ergotamina[15]. No obstante, estos efectos suelen observarse en contextos de toxicidad sistémica grave y, en nuestro paciente, no se documentaron somnolencia, alteración del estado de alerta ni otras manifestaciones neurológicas sugestivas de compromiso central, predominando un cuadro de isquemia arterial periférica.

Clínicamente, los pacientes suelen presentar palidez distal, disminución de la temperatura dolor, parestesias y disminución o ausencia de pulsos periféricos. Debido a que estas manifestaciones pueden simular otras causas de oclusión arterial aguda, como trombosis o embolia, el interrogatorio dirigido acerca del consumo de derivados ergotínicos resulta fundamental para orientar el diagnóstico[6,16]. En nuestro caso, los estudios de laboratorio y de imagen no mostraron evidencia de fenómenos embólicos o trombóticos, lo que reforzó la sospecha diagnóstica de vasoespasmo inducido por derivados del ergot.

En la mayoría de los casos descritos, la afectación ocurre en las extremidades inferiores y de forma bilateral y simétrica, reflejando el efecto sistémico del fármaco. No obstante, se han documentado presentaciones atípicas con compromiso unilateral o en las extremidades superiores[6,7]. Este patrón menos frecuente puede representar un reto diagnóstico, ya que puede confundirse con enfermedad arterial obstructiva orgánica y conducir a intervenciones invasivas innecesarias. La presentación unilateral en el miembro superior observada en nuestro paciente ilustra la variabilidad clínica de esta afección y subraya la importancia de considerar el ergotismo dentro del diagnóstico diferencial de isquemia arterial aguda.

Las alteraciones angiográficas más frecuentemente descritas en el ergotismo incluyen vasoespasmo arterial, circulación colateral variable según la cronicidad del cuadro y, en algunos casos, trombosis intravascular. El espasmo puede presentarse de forma segmentaria o difusa, con áreas prolongadas de estrechamiento vascular. Las arterias de mediano calibre, como la braquial y la poplítea, son las más afectadas[16]. Estas alteraciones radiológicas suelen ser reversibles siempre que no exista necrosis tisular establecida[7].

El tratamiento se basa principalmente en la suspensión inmediata de los fármacos implicados y en la reversión temprana del vasoespasmo arterial. Aunque no existe un tratamiento estandarizado universalmente aceptado, se han descrito diversas estrategias terapéuticas. Entre ellas destacan los vasodilatadores sistémicos o intraarteriales, como el nitroprusiato de sodio y la nitroglicerina, que actúan como potentes vasodilatadores directos[17,18]. También se han reportado otras alternativas terapéuticas, incluyendo prostaglandinas en infusión, bloqueadores alfa-adrenérgicos como la prazosina y, en casos aislados, oxígeno hiperbárico[19]. En situaciones refractarias se ha descrito el uso de corticosteroides intravenosos como metilprednisolona, cuyo mecanismo no está por completo esclarecido, pero podría relacionarse con efectos vasodilatadores sobre distintos territorios arteriales[20]. En casos graves con progresión a necrosis tisular pueden considerarse intervenciones endovasculares o quirúrgicas[18,19,20]. El pronóstico suele ser favorable cuando el diagnóstico se establece de manera oportuna y se suspende el agente causal[4,12].

En este caso destaca la importancia de interrogar de manera dirigida sobre el uso de medicamentos que contienen derivados del ergot en pacientes con migraña que se presentan con signos de isquemia arterial aguda.

Conclusión

Se expone este caso debido a que la mayor parte de los reportes en la literatura describen isquemia inducida por derivados del ergot en las extremidades inferiores, y con frecuencia de forma bilateral, mientras que en nuestro paciente la afección se manifestó de manera unilateral en un miembro superior, una localización poco habitual. Este hallazgo resalta la importancia de considerar la exposición a medicamentos que contienen derivados del ergot como una posible etiología en el diagnóstico diferencial de isquemia aguda en pacientes con enfermedad migrañosa.

El reconocimiento clínico y radiológico oportuno permitió instaurar un tratamiento adecuado, evitando un daño irreversible y favoreciendo un pronóstico favorable tanto para la vida como para la funcionalidad de la extremidad afectada.

Financiamiento

Los autores declaran no haber recibido financiamiento para este estudio.

Conflicto de intereses

Los autores declaran no tener conflicto de intereses.

Consideraciones éticas

Protección de personas y animales. Los autores declaran que para esta investigación no se han realizado experimentos en seres humanos ni en animales.

Confidencialidad, consentimiento informado y aprobación ética. Los autores han seguido los protocolos de su institución para acceder a los datos de las historias clínicas. Se ha obtenido el consentimiento informado del paciente y se cuenta con la aprobación del Comité de Ética. Se han seguido las recomendaciones de las guías SAGER.

Declaración sobre el uso de inteligencia artificial. Los autores declaran que no se utilizó ningún tipo de inteligencia artificial generativa para la redacción ni la creación de contenido de este manuscrito.

Referencias

1. Vardanyan RS, Hruby VJ. Adrenoblocking drugs. En: Synthesis of essential drugs. Amsterdam: Elsevier; 2006. p. 161-77.
2. Tfelt-Hansen PC, Koehler PJ. History of the use of ergotamine and dihydroergotamine in migraine from 1906 and onward. Cephalalgia. 2008;28:877-86.
3. Moir JC. Ergot: from "St. Anthony's fire" to the isolation of its active principle, ergometrine (ergonovine). Am J Obstet Gynecol. 1974;120:291-6.
4. Ayarragaray JE. Ergotism: a change of perspective. Ann Vasc Surg. 2014;28:265-8.
5. Zavaleta EG, Fernandez BB, Grove MK, Kaye MD. St. Anthony's fire (ergotamine induced leg ischemia): a case report and review of the literature. Angiology. 2001;52:349-56.
6. Kim MD, Lee G, Shin SW. Ergotamine-induced upper extremity ischemia: a case report. Korean J Radiol. 2005;6:130-2.
7. Kramer RA, Hecker SP, Lewis BI. Ergotism: report of a case studied arteriographically. Radiology. 1965;84:308-11.
8. Sanders-Bush E, Mayer SE. Agonistas y antagonistas de los receptores de 5-hidroxitriptamina. En: Brunton LL, Chabner BA, Knollmann BC, editores. Goodman & Gilman: Las bases farmacológicas de la terapéutica. 12.ª ed. México: McGraw-Hill; 2012. p. 317-44.
9. Senter HJ, Lieverman AN, Pinto R. Cerebral manifestations of ergotism: report of a case and review of the literature. Stroke. 1976;7:88-92.
10. Garcia GD, Goff JM Jr, Hadro NC, O'Donnell SD, Greatorex PS. Chronic ergot toxicity: a rare cause of lower extremity ischemia. J Vasc Surg. 2000;31:1245-7.
11. Demir S, Akin S, Tercan F, Ariboğan A, Oğuzkurt L. Ergotamine-induced lower extremity arterial vasospasm presenting as acute limb ischemia. Diagn Interv Radiol. 2010;16:165-7.
12. McKiernan TL, Bock K, Leya F, Grassman E, Lewis B, Johnson SA, et al. Ergot induced peripheral vascular insufficiency: non-interventional treatment. Cathet Cardiovasc Diagn. 1994;31:211-4.
13. Ascend Laboratories LLC. Azathioprine tablet. Bethesda (MD): National Library of Medicine (US), DailyMed; 2024. (Consultado el 18-05-2026.) Disponible en: https://dailymed.nlm.nih.gov/dailymed/drugInfo.cfm?setid=bc6dc4bd-2121-4613-9d90-4a504010c98a.
14. Connell WR, Kamm MA, Ritchie JK, Lennard-Jones JE. Bone marrow toxicity caused by azathioprine in inflammatory bowel disease: 27 years of experience. Gut. 1993;34:1081-5.
15. Cintex Services LLC. Ergotamine tartrate and caffeine tablet, film coated. Bethesda (MD): National Library of Medicine (US), DailyMed; 2024. (Consultado el 18-05-2026.) Disponible en: https://dailymed.nlm.nih.gov/dailymed/drugInfo.cfm?setid=41f88ae7-c124-5b9c-e054-00144ff88e88.
16. Bagby RJ, Cooper RD. Angiography in ergotism: report of two cases and review of the literature. Am J Roentgenol Radium Ther Nucl Med. 1972;116:179-86.
17. Wells KE, Steed DL, Zajko AB, Webster MW. Recognition and treatment of arterial insufficiency from cafergot. J Vasc Surg. 1986;4:8-15.
18. Edwards RJ, Fulde GW, McGrath MA. Successful limb salvage with prostaglandin infusion: a review of ergotamine toxicity. Med J Aust. 1991;155:825-7.
19. Rahman A, Yildiz M, Dadas E, Donder E, Cihangiroglu M, Eken C, et al. Reversal of ergotamine-induced vasospasm following methylprednisolone. Clin Toxicol (Phila). 2008;46:1074-6.
20. Shifrin E, Perel A, Olschwang D, Diamant Y, Cotev S. Reversal of ergotamine-induced arteriospasm by mechanical intra-arterial dilatation. Lancet. 1980;2:1278-9.

CASO CLÍNICO

Una presentación atípica de abdomen agudo en un lactante mayor: reporte de caso y revisión de la literatura

Atypical presentation of acute abdomen in an older infant: case report and literature review

Jorge M. Karam-Jimenez[1], Karla Sánchez-Olivera[1], Valentina Karam-Acosta[2], Alina Feldman-Unzek[2], Alfredo Domínguez-Muñoz[3] y Alejandro Ferreiro-Marín[1]*

[1]Departamento de Pediatría, Centro Médico ABC, Ciudad de México; [2]Facultad de Medicina, Universidad Anáhuac México, Huixquilucan, Estado de México; [3]Departamento de Cirugía Pediátrica, Centro Médico ABC, Ciudad de México. México

Resumen

El abdomen agudo en lactantes es un desafío diagnóstico, ya que la clínica inespecífica y el amplio espectro etiológico retrasan la identificación de patologías quirúrgicas graves. Se presenta el caso de un lactante de 1 año y 10 meses con sintomatología gastrointestinal, datos de irritación abdominal y taquicardia. Al confirmarse la ingestión de múltiples imanes y la presencia de abdomen agudo, se realizó una laparotomía exploratoria, encontrando perforación en el íleon terminal y el ciego. La ingestión de imanes es una causa con alto riesgo de perforación intestinal y sepsis. La sospecha clínica temprana es fundamental para disminuir la morbimortalidad.

Palabras clave: *Abdomen agudo. Lactante. Ingestión de imanes. Cuerpo extraño. Perforación intestinal. Sepsis abdominal.*

Abstract

Acute abdomen in infants is a diagnostic challenge, since the nonspecific clinical presentation and the broad etiological spectrum delay the identification of severe surgical pathologies. We present the case of a 1-year-10-month-old male infant with gastrointestinal symptoms, signs of abdominal irritation, and tachycardia. After confirmation of multiple magnet ingestion, an exploratory laparotomy was performed because of acute abdomen, finding perforation in the terminal ileum and cecum. Magnet ingestion is a cause with a high risk of intestinal perforation and sepsis. Early clinical suspicion is essential to reduce morbidity and mortality.

Keywords: *Acute abdomen. Infant. Magnet ingestion. Foreign body. Intestinal perforation. Abdominal sepsis.*

Correspondencia:
Karla Sánchez-Olivera
E-mail: dra.karlasaol@gmail.com

Fecha de recepción: 21-04-2026
Fecha de aceptación: 12-06-2026
DOI: 10.24875/AMH.26000022

Disponible en internet: 03-08-2026
An Med ABC. 2026;71(Supl 1):47-52
www.analesmedicosabc.com

0185-3252 / © 2026 Asociación Médica del Centro Médico ABC. Publicado por Permanyer. Este es un artículo open access bajo la licencia CC BY-NC-ND (http://creativecommons.org/licenses/by-nc-nd/4.0/).

Introducción

En la edad pediátrica, el abdomen agudo constituye un síndrome clínico caracterizado por dolor abdominal de inicio súbito que puede requerir tratamiento quirúrgico urgente. Su abordaje y diagnóstico resultan complejos, especialmente en lactantes, debido a la presentación inespecífica de los síntomas y la superposición con patologías benignas y autolimitadas, como gastroenteritis, reflujo gastroesofágico o cólico del lactante[1,2].

A pesar de que la mayoría de los cuadros de dolor abdominal en la edad pediátrica no requieren tratamiento quirúrgico, es fundamental identificar de forma temprana a los pacientes con patologías potencialmente graves que precisan intervención urgente, ya que el retraso diagnóstico está asociado con un aumento en la morbimortalidad[3,4]. En este contexto, la evaluación inicial se debe enfocar en determinar la gravedad del cuadro y distinguir entre las causas médicas y quirúrgicas por medio de una adecuada correlación clínica, una exploración física dirigida y el uso racional de estudios de laboratorio y de imagen[2,3].

Hay un amplio espectro etiológico del abdomen agudo en lactantes que varía según la edad, destacando causas como el divertículo de Meckel complicado, la malrotación intestinal o vólvulo, la hernia inguinal incarcerada, la invaginación intestinal y la apendicitis aguda, que pueden manifestarse con síntomas poco específicos como vómito, fiebre, irritabilidad o distensión abdominal[1,2,5]. Identificar signos de alarma, como el vómito biliar, la distensión progresiva, la ausencia de peristalsis o datos de irritación peritoneal, es clave para sospechar una etiología quirúrgica y guiar el manejo oportuno[3].

Dentro de este abordaje diferencial, la ingesta de cuerpos extraños se debe considerar como una causa potencial de abdomen agudo en lactantes. Este es un motivo frecuente de consulta en la población pediátrica, con mayor incidencia en menores de 4 años, de los cuales la mayoría se resuelven de forma espontánea; sin embargo, un pequeño porcentaje requieren una intervención endoscópica o quirúrgica[6].

En las últimas décadas se ha observado un aumento en la ingesta de imanes por la disponibilidad de dispositivos con imanes de alta potencia en el entorno doméstico. A diferencia de otros cuerpos extraños, los imanes, especialmente los compuestos de neodimio-hierro-boro, pueden generar fuerzas de atracción a través de distintas asas intestinales cuando se ingieren dos o más o se combinan con otros objetos de metal, lo que produce una compresión sostenida de la pared intestinal[7]. Esta presión intensa puede generar una serie de complicaciones que ponen en riesgo la vida del paciente, incluyendo isquemia, necrosis, perforación, formación de fístulas, obstrucción intestinal, vólvulos e incluso peritonitis; por ello, se recomienda la intervención temprana[7].

El reconocimiento de esta condición es desafiante, ya que los pacientes generalmente se presentan asintomáticos o con manifestaciones inespecíficas en etapas iniciales, lo que retrasa el diagnóstico y aumenta la tasa de complicaciones. Por este motivo, ante un lactante con un cuadro de abdomen agudo de etiología no definida, la sospecha de ingestión de cuerpos extraños, en especial imanes, debe formar parte del enfoque diagnóstico[8].

Presentamos el caso de un lactante de 1 año y 10 meses que acudió con náusea y vómito, evacuaciones diarreicas, fiebre cuantificada de 38 °C, dolor abdominal e intolerancia a la vía oral, quien evolucionó con datos de abdomen agudo secundarios a la ingestión múltiple de imanes y requirió intervención quirúrgica urgente, en la cual se encontró perforación en el íleon distal y el ciego. Se resalta la importancia del abordaje sistemático el abdomen agudo en lactantes y el reconocimiento temprano de afecciones potencialmente fatales.

Caso clínico

Varón de 1 año y 10 meses, previamente sano, que acudió a urgencias por presentar dolor abdominal y vómito de 4 días de evolución. Su padecimiento inició 4 días antes con un vómito de contenido gastroalimentario por la noche y posteriormente dos vómitos más y dos evacuaciones disminuidas en consistencia. Por este motivo, acudió al siguiente día a su médico tratante, quien le dio un diagnóstico de probable gastroenteritis. Se inició manejo con cefixima, ondansetrón y *Bacillus clausii*. Sin embargo, tras el manejo médico indicado el paciente persistió con vómito de contenido gastroalimentario, agudización del dolor abdominal e intolerancia a la vía oral, motivo por el cual acudió a urgencias.

En la exploración física, sus signos vitales al ingreso a urgencias se encontraban alterados a expensas de taquicardia con una frecuencia cardiaca de 165 l.p.m., e hipertenso con presión arterial de 123/95 mmHg, asociado a dolor y a respuesta inflamatoria sistémica, con frecuencia respiratoria de 24 r.p.m., temperatura de 36.8 °C y saturación de oxígeno del 92%. El paciente se encontraba somnoliento y con las mucosas deshidratadas. La exploración física no presentó

alteraciones, excepto en la zona abdominal, donde se observó un abdomen distendido y en la auscultación se reportó peristalsis ausente. A la palpación, el abdomen fue poco depresible, con dolor a la palpación superficial y profunda, así como hiperbaralgesia y signo de rebote generalizado. A la percusión, presentó dolor y timpanismo generalizado. Debido a su sintomatología, se le dio un diagnóstico sindrómico de abdomen agudo. Por el cuadro clínico, se sospechó en primera instancia íleo metabólico a pesar de no contar con antecedentes de vómito biliar.

Para el abordaje de este paciente, posterior a la anamnesis y la exploración física, se realizaron estudios de laboratorio y radiografías de abdomen anteroposterior y lateral. Se identificó hiperglucemia de 184 mg/dl, así como una elevación de los marcadores inflamatorios (proteína C reactiva de 3.29 mg/dl y procalcitonina de 1.31 ng/ml). Además, la biometría hemática mostró trombocitosis con 553.000/mm^3 y la hemoglobina era de 11.7 g/dl. Se realizó una gasometría venosa que no mostró alteraciones ácido-base importantes, y el lactato se mantuvo dentro de rangos normales (1.5 mmol/l). Las demás pruebas realizadas se encontraron dentro de los rangos normales (química sanguínea y tiempos de coagulación).

En la radiografía simple de abdomen, en proyecciones anteroposterior y lateral, se observó una imagen radioopaca multinodular de bordes bien definidos en el mesogastrio (Fig. 1). Este hallazgo es sugestivo de un cuerpo extraño intraluminal, sin datos de obstrucción intestinal. Por lo tanto, se definió que la causa del abdomen agudo fue la ingesta de cuerpo extraño situado actualmente en las asas intestinales. La imagen observada en la radiografía fue concordante con balines imantados, los cuales no habían sido mencionados previamente por los familiares. Se interrogó a la madre de nuevo, quien confirmó la existencia de esos imanes en su casa.

Para la toma de decisiones se realizó interconsulta a gastroenterología pediátrica, quien analizó el caso y descartó la posibilidad de extracción de cuerpo extraño mediante endoscopia debido a que el paciente presentaba abdomen agudo. Posteriormente, se realizó una interconsulta al servicio de cirugía pediátrica, quienes acordaron que, debido a la clínica y la localización del cuerpo extraño, se realizaría un abordaje por laparoscopia.

Abordaje quirúrgico

Inicialmente se tenía planeado realizar una laparoscopia diagnóstica y para la extracción de los imanes; sin embargo, se convirtió en una laparotomía exploratoria al identificar una perforación en el íleon terminal a 50 cm de la válvula ileocecal, una perforación en el ciego y los imanes asociados a esta perforación. Además, se identificaron 100 ml de material purulento en la cavidad abdominal. Por lo tanto, se realizó la extracción de los imanes en el íleon y una derivación en ileostomía de dos bocas; además, se hizo un aseo de la cavidad abdominal y se colocó un drenaje abdominal tipo Blake en la fosa ilíaca izquierda (Fig. 2). Se solicitó un cultivo para aerobios y anaerobios de líquido peritoneal. La duración total de la cirugía fue de 4 horas. Posterior a la extracción, se confirmó que la causa del cuadro clínico fueron cuatro imanes esféricos pegados a sí mismos, creando un «pseudoimán» y produciendo una perforación intestinal (Fig. 3).

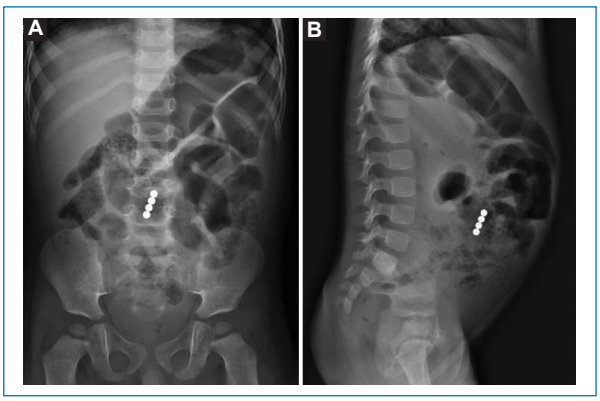

Figura 1. Radiografías simples de abdomen en decúbito. **A:** proyección anteroposterior que muestra una imagen radioopaca multinodular de bordes bien definidos en el mesogastrio. **B:** proyección lateral que confirma la localización intestinal en el abdomen medio de objetos superpuestos.

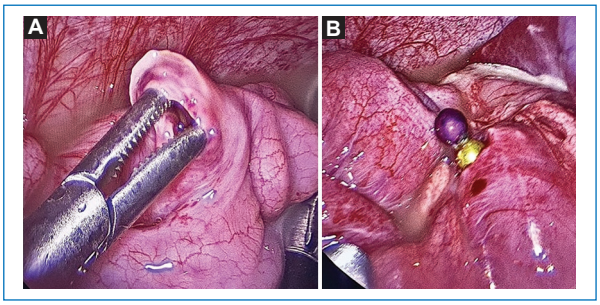

Figura 2. Imágenes fotográficas de hallazgos transoperatorios en laparotomía exploratoria. **A:** ingreso a asas intestinales con visualización de la cavidad abdominal. **B:** identificación de múltiples imanes adheridos a través de las asas intestinales, condicionando perforación intestinal.



Figura 3. Imanes esféricos como causa mecánica de abdomen agudo en un lactante mayor, extraídos quirúrgicamente.

Evolución posquirúrgica

Posterior al procedimiento quirúrgico, el paciente fue hospitalizado con requerimiento de monitoreo continuo debido a la perforación intestinal y la contaminación de la cavidad abdominal. Justo después de la cirugía, el paciente se encontraba hemodinámicamente estable; sin embargo, se solicitó una valoración por el servicio de terapia intensiva pediátrica por sospecha de sepsis de foco abdominal.

El paciente presentó una respuesta inflamatoria marcada por una elevación de la procalcitonina y bandemia, sin leucocitosis, compatible con un cuadro séptico. Por lo tanto, se inició manejo con un carbapenémico, antibiótico de amplio espectro, analgesia intravenosa y sedación. Se indicó manejo con líquidos intravenosos por datos de fuga capilar y diuréticos de asa, con la indicación de vigilar el gasto urinario y la perfusión periférica.

En el primer día posoperatorio, el paciente se mantuvo sin cambios hemodinámicos significativos. La ileostomía era funcionante y el drenaje produjo gasto serohemático. La peristalsis estaba presente y disminuida, con dolor leve en el sitio quirúrgico. Se mantuvo en vigilancia estrecha, con un buen curso de recuperación.

En el día 4 posoperatorio se inició progresión a la vía oral de forma gradual, con adecuada tolerancia y evacuaciones presentes por la ileostomía sin datos de complicación.

Segunda hospitalización: restitución del tránsito intestinal

Aproximadamente 2 meses después del evento inicial, el paciente fue reingresado de forma electiva para la restitución del tránsito intestinal mediante cierre de la ileostomía, además de la colocación de un catéter venoso central tunelizado izquierdo guiado por ultrasonido. A su ingreso, el paciente se encontraba hemodinámicamente estable, con signos vitales dentro de los parámetros normales (frecuencia cardiaca de 122 l.p.m., frecuencia respiratoria de 26 r.p.m. y temperatura de 36.5 °C), alerta, tranquilo y cooperador. En la exploración abdominal, el abdomen era blando, depresible, no doloroso, sin datos de irritación peritoneal, con presencia de parche en la fosa ilíaca derecha cubriendo el sitio de la ileostomía, sin datos de complicación local. Los estudios preoperatorios de laboratorio reportaron parámetros hematológicos, de coagulación, renales y electrolíticos dentro de la normalidad. El ileograma distal previo a la cirugía no mostró alteraciones en la morfología de las estructuras torácicas y abdominales.

El procedimiento quirúrgico tuvo una duración de 3 horas, con un sangrado estimado de 5 ml y sin accidentes ni incidentes. Los hallazgos intraoperatorios confirmaron la permeabilidad de la vena subclavia izquierda y una adecuada relación de bocas de 1:1.5. En el posoperatorio inmediato, el paciente se mantuvo hemodinámicamente estable, sin datos de bajo gasto, afebril y sin evidencia de respuesta inflamatoria sistémica. Se mantuvo en ayuno con hidratación intravenosa, cobertura antibiótica con piperacilina-tazobactam y manejo analgésico con ketorolaco y metamizol alternados cada 8 horas, sin requerir rescates. Neurológicamente íntegro y sin movimientos anormales.

La evolución posoperatoria fue satisfactoria. Se inició progresión a la vía oral, con adecuada tolerancia, con presencia de peristalsis y sin datos de complicación quirúrgica. El paciente fue dado de alta en buenas condiciones generales, hemodinámicamente estable y con adecuada tolerancia a la vía oral, sin datos de alarma al egreso.

Discusión

El abdomen agudo en lactantes representa uno de los escenarios más desafiantes en pediatría debido a su presentación inespecífica y a la alta proporción de patologías potencialmente quirúrgicas. En este grupo etario,

se ha reportado que hasta el 30-40% de los pacientes con dolor abdominal agudo pueden requerir intervención quirúrgica, lo que obliga a un abordaje diagnóstico sistemático, dinámico y con un bajo umbral para la reevaluación clínica[9].

A diferencia de los pacientes mayores, los lactantes presentan manifestaciones clínicas poco específicas; síntomas como vómito, irritabilidad o rechazo a la vía oral predominan y pueden conducir a diagnósticos iniciales erróneos. Se ha documentado que más del 50% de los casos de abdomen agudo en menores de 3 años son inicialmente atribuidos a etiologías infecciosas, principalmente gastroenteritis, lo que puede retrasar el diagnóstico definitivo[10].

En este contexto, la progresión clínica adquiere un papel central. La presencia de distensión abdominal, la ausencia de peristalsis y los datos de irritación peritoneal incrementan significativamente la probabilidad de patología quirúrgica subyacente. En series pediátricas, la presencia de signos peritoneales se asocia con una probabilidad mayor del 70% de requerir intervención quirúrgica, lo que resalta la importancia de una exploración física dirigida y repetida[11].

Dentro del espectro etiológico, la ingesta de cuerpos extraños es una causa poco frecuente, pero clínicamente relevante, de abdomen agudo. Aunque el 70-80% de los cuerpos extraños ingeridos se eliminan de manera espontánea, los imanes constituyen una excepción crítica debido a su comportamiento fisiopatológico particular[7].

Epidemiológicamente, la ingestión de imanes ha mostrado un incremento sostenido en las últimas dos décadas. En los Estados Unidos de América se reportan entre 522 y 2000 casos anuales, con incrementos de hasta 8.5 veces en las visitas a los servicios de urgencias pediátricas tras la introducción de imanes de alta potencia en el mercado[12]. Asimismo, hasta el 57% de los casos ocurren en menores de 4 años, lo que refleja la vulnerabilidad de este grupo etario[10].

A diferencia de otros cuerpos extraños, la ingestión de múltiples imanes se asocia con una tasa significativamente mayor de complicaciones. Los estudios reportan que hasta el 47% de los pacientes requieren intervención endoscópica o quirúrgica, mientras que en torno al 9-15% desarrollan perforación intestinal[11,13].

El mecanismo fisiopatológico es determinante: los imanes de neodimio pueden generar fuerzas de atracción suficientes para comprimir asas intestinales no contiguas, produciendo isquemia transmural progresiva. Este proceso puede evolucionar en horas hacia necrosis, perforación o formación de fístulas, incluso en pacientes inicialmente asintomáticos[7,14].

Desde el punto de vista diagnóstico, uno de los principales retos radica en la baja sospecha inicial. Se ha descrito que hasta el 67% de los pacientes con ingestión de imanes son asintomáticos o presentan síntomas inespecíficos, lo que contribuye al retraso diagnóstico[10]. Además, la radiografía simple de abdomen puede subestimar la gravedad del cuadro, ya que múltiples imanes pueden simular un solo objeto radioopaco, fenómeno descrito como «pseudoimán único»[8].

El caso presentado ilustra de manera clara este comportamiento clínico: un cuadro inicial inespecífico, interpretado como gastroenteritis, seguido de progresión a abdomen agudo con datos de irritación peritoneal. Esta evolución ha sido ampliamente documentada, en la que el retraso diagnóstico se asocia con un incremento significativo en la tasa de complicaciones, incluyendo necrosis intestinal (hasta el 34%) y necesidad de cirugía en cerca del 70% de los casos complicados[15].

Las guías actuales recomiendan que, en casos de ingestión de múltiples imanes, el manejo inicial dependa de la localización y la sintomatología del paciente. Cuando los imanes se encuentran en el esófago o el estómago, la extracción endoscópica temprana es el abordaje de elección[7,14]. Sin embargo, una vez que los imanes han progresado más allá del píloro, el manejo debe individualizarse, manteniendo una vigilancia estrecha en pacientes asintomáticos.

En el presente caso, la indicación de intervención quirúrgica no estuvo determinada solo por la presencia de imanes, sino por la evolución clínica hacia la presentación de datos de irritación peritoneal, lo cual constituye una indicación absoluta de manejo quirúrgico. Este enfoque es consistente con las recomendaciones actuales, que indican que la presencia de signos clínicos de complicación –como perforación intestinal o peritonitis– justifica la intervención inmediata[7,14].

El abordaje multidisciplinario en este caso permitió una adecuada toma de decisiones y una intervención quirúrgica oportuna, lo cual es determinante en la evolución clínica. La perforación intestinal y la sepsis abdominal en este paciente representan una forma grave de presentación, reforzando la necesidad de mantener un alto índice de sospecha en pacientes pediátricos con evolución clínica atípica o desfavorable.

En conjunto, este caso subraya que, dentro del abordaje del abdomen agudo en los lactantes, la ingestión de imanes debe considerarse una etiología de alto riesgo, con un comportamiento clínico potencialmente grave si no se identifica de manera oportuna.

Conclusión

Este caso representa una condición clínica de alta gravedad con un comportamiento fisiopatológico único y potencialmente devastador en la población pediátrica.

La presentación de abdomen agudo tras la ingesta de imanes, aunque infrecuente, es una causa de abdomen agudo con una alta tasa de complicaciones, incluyendo perforación intestinal y sepsis abdominal, por lo que su identificación temprana es fundamental.

Este caso resalta la importancia de la reevaluación clínica continua, la integración de hallazgos clínicos e imagenológicos, y el abordaje multidisciplinario oportuno, para optimizar los desenlaces; además, enfatiza la necesidad de considerar etiologías menos frecuentes, pero de alto riesgo, dentro del diagnóstico diferencial del abdomen agudo en pediatría.

Asimismo, este reporte refuerza la necesidad de protocolos claros de abordaje en urgencias pediátricas, así como de estrategias de prevención dirigidas a los cuidadores, considerando que la mayoría de los casos ocurren en el entorno doméstico y en edades vulnerables del desarrollo.

Financiamiento

Los autores declaran no haber recibido financiamiento para este estudio.

Conflicto de intereses

Los autores declaran no tener conflicto de intereses.

Consideraciones éticas

Protección de personas y animales. Los autores declaran que para esta investigación no se han realizado experimentos en seres humanos ni en animales.

Confidencialidad, consentimiento informado y aprobación ética. Los autores han seguido los protocolos de su institución para acceder a los datos de las historias clínicas. Se ha obtenido el consentimiento informado de los padres del paciente y se cuenta con la aprobación del Comité de Ética. Se han seguido las recomendaciones de las guías SAGER.

Declaración sobre el uso de inteligencia artificial. Los autores declaran que se utilizó ChatGPT para la modificación estética de imágenes con fines editoriales. No se utilizó inteligencia artificial para la redacción, el análisis ni la interpretación del contenido científico del manuscrito.

Referencias

1. Edo-Jimeno MJ, Martín-Cabeza M, Hernández-Díaz C, Serrano-Madrid ML. Abdomen agudo en lactantes: a propósito de un caso. Bol Pediatr Arag Rioj Sor. 2021;51:23-5.
2. Moënne BK, Ortega FX. Abdomen agudo en la edad pediátrica: utilidad de las imágenes. Rev Med Clin Condes. 2009;20:816-24.
3. Reust CE, Williams A. Acute abdominal pain in children. Am Fam Physician. 2016;93:830-6.
4. Kim JS. Acute abdominal pain in children. Pediatr Gastroenterol Hepatol Nutr. 2013;16:219-24.
5. Leung AKC, Sigalet DL. Acute abdominal pain in children. Am Fam Physician. 2003;67:2321-6.
6. Nugud A, Al-Harthy N, Al-Shibli A, Al-Kindy H, Al-Lamki Z, Al-Kindi H, et al. Pediatric magnet ingestion: diagnosis, management, and prevention. J Pediatr Gastroenterol Nutr. 2023;76:e56-63.
7. Altokhais T. Magnet ingestion in children: management guidelines and prevention. Front Pediatr. 2021;9:727988.
8. Wakabayashi T, Miyamoto S, Sasaoka Y, Kudo Y, Nakamura S, Noda T, et al. Gastrointestinal: pediatric pseudo-single magnet ingestion diagnosed by multidirectional X-ray and computed tomography. J Gastroenterol Hepatol. 2021;36:2035.
9. Alansari AN, Al-Hussaini AA, Almehaidib AI, Alali H, Alharbi FS, Alali MY, et al. Magnet ingestion in children: a multicenter study. Sci Rep. 2024;14:3892.
10. Strickland M, Rosenfield D, Fecteau A. Magnet ingestion in children: prevention, diagnosis, and management. Glob Pediatr Health. 2015;2:2333794X15594336.
11. Quitadamo P, Masino A, Pensabene L, Staiano A, Martelossi S, Zuin G, et al. Magnetic foreign body ingestion in pediatric age: epidemiology and outcomes. Dig Liver Dis. 2024;56:658-63.
12. Middelberg LK, Shaahinfar A, Larimer EL, Ruzal-Shapiro CB, Berdon WE, Cowles RA. High-powered magnet injuries in children. Pediatrics. 2022;149:e2021053516.
13. Nezhentsev A, Patel B, Hayward K, Athreya S. Diagnosis and management of paediatric magnet ingestion. Emerg Med J. 2025;42:12-8.
14. Khader J, Khalil AM, Al-Omari M, Alzaydeen A, Ammar A, Badran M, et al. Paediatric magnet ingestion persists worldwide: a global perspective. Arch Dis Child. 2025;110:113-9.
15. Rincón-Ardila OI, Guillén-Méndez C, Cabrera-Cruz A, Mera-Correa IF, Galindo-Rocha F. Perforación intestinal secundaria a ingesta de imanes en paciente pediátrico: reporte de caso. Med Invest. 2023;11:47-50.

CASO CLÍNICO

Fractura periprotésica de hombro

Periprosthetic shoulder fracture

Carlos Mangino-Rivas, Francisco M. Otero-Ortiz y Alfonso Galán-Jáuregui*

Servicio de Ortopedia y Traumatología, Instituto Nacional de Rehabilitación Luis Guillermo Ibarra Ibarra, Secretaría de Salud, Ciudad de México, México

Resumen

Las fracturas periprotésicas del hombro son poco comunes, son la tercera en frecuencia después de las fracturas periprotésicas de cadera y rodilla. Sin embargo, con el uso cada vez más frecuente de estas prótesis en pacientes mayores, se espera que su incidencia aumente. Por ello, es esencial saber cómo manejar estas complicaciones. En este reporte se presenta el caso de una paciente con antecedentes de artritis reumatoide que se sometió a una artroplastia anatómica bipolar de hombro a los 48 años. Posteriormente, a los 62 años, sufrió una caída que resultó en una fractura periprotésica de hombro. Se realizó reducción abierta y osteosíntesis de la fractura periprotésica humeral derecha con una placa LCP 4.5, fijada con dos supercables y alambre. A un año de la fractura, la paciente logró recuperar completamente el rango de movimiento. Se presenta este caso para ilustrar el manejo exitoso de una fractura periprotésica con conservación del implante, logrando excelentes resultados funcionales y radiográficos.

Palabras clave: *Reporte de caso. Fractura. Periprotésica. Hombro. Prótesis de hombro.*

Abstract

Periprosthetic shoulder fractures are rare, being the third most frequent after periprosthetic hip and knee fractures. However, with the growing use of these prostheses in elderly patients, the trend is for their frequency to increase, and therefore, knowing how to manage these complications is essential. In this case report, we present a female patient with a history of rheumatoid arthritis, who underwent an anatomical bipolar shoulder arthroplasty at 48 years old. Later, at 62, after a fall, she presented with a periprosthetic shoulder fracture. Therefore, an open reduction and osteosynthesis of the right humeral periprosthetic fracture with an LCP 4.5 plate, secured with two super cables and wire, was performed. She progressed with full range of motion one year after the fracture. This case is presented to show how a periprosthetic fracture was managed with implant retention, resulting in excellent functional and radiographic outcomes.

Keywords: *Case report. Fracture. Periprosthetic. Shoulder. Shoulder prosthesis.*

***Correspondencia:**
Carlos Mangino-Rivas
E-mail: carlosmangino@hotmail.com

Fecha de recepción: 07-05-2026
Fecha de aceptación: 25-05-2026
DOI: 10.24875/AMH.26000025

Disponible en internet: 03-08-2026
An Med ABC. 2026;71(Supl 1):53-57
www.analesmedicosabc.com

0185-3252 / © 2026 Asociación Médica del Centro Médico ABC. Publicado por Permanyer. Este es un artículo open access bajo la licencia CC BY-NC-ND (http://creativecommons.org/licenses/by-nc-nd/4.0/).

Introducción

Las fracturas periprotésicas de hombro son complicaciones poco frecuentes, ocurriendo de manera postoperatoria en 1-3% de todos los casos[1,2], siendo menor el riesgo en artroplastía anatómica que en reversa[2,3]. Sin embargo, la creciente popularidad en el uso de la artroplastía de hombro, especialmente la reversa[1,2], ha incrementado también el número total de fracturas periprotésicas de hombro.

Con ambos números en crecimiento, es relevante recalcar la importancia para identificar y tratar de manera adecuada estas fracturas[3,4]. Actualmente, existen muchas clasificaciones de fracturas periprotésicas, especialmente de las de húmero. Como es el caso en fracturas periprotésicas de rodilla y de cadera, en este tipo de fracturas también se debe adecuar el tratamiento a cada tipo de fractura y paciente[3-5], incluyendo tratamiento conservador, reducción abierta y osteosíntesis o revisión, y recambio de implantes. Incluso, se han descrito técnicas diferentes con buenos resultados, aunque con muy pequeñas poblaciones[6-9]. En cuanto a los resultados, en la literatura se reportan con porcentajes de éxito de unión de fractura de 88-100%[1,2,4,10], con tiempos de consolidación de [2-8] meses[3-5].

Con todo lo anterior en mente es que se presenta el siguiente caso clínico.

Presentación de caso

Se trata de una paciente de 71 años que acudió por primera vez a nuestro instituto en 1998, cuando tenía 44 años. Tenía antecedentes de artritis reumatoide con afectación poliarticular, diagnosticada en 1987, y se encontraba bajo tratamiento con diversos medicamentos antirreumáticos modificadores de la enfermedad. Se le realizó una artroplastia total de rodilla en ambas rodillas (rodilla derecha en 1999 y rodilla izquierda en 2000). Posteriormente, en 2003, debido al dolor y la limitación funcional del rango de movimiento del hombro (flexión de 80º, abducción de 70º, rotación externa de 10º, rotación interna de 10º y extensión de 15º), secundaria a osteoartritis glenohumeral derecha, se le realizó una artroplastia total de hombro primaria con una prótesis bipolar y vástago cementado. La cirugía transcurrió sin complicaciones, con hallazgos intraoperatorios de osteoartritis grado IV, aplanamiento de la cabeza humeral, hueso osteopénico y tendones del manguito rotador íntegros pero atróficos. La pérdida sanguínea fue de 200 cc. Evolucionó favorablemente durante el postoperatorio inmediato y fue dada de alta dos días después de la cirugía.

Se indicó inmovilización del hombro con cabestrillo durante 4 semanas, seguida de rehabilitación temprana. A los 2 meses del postoperatorio, presentaba un rango de movimiento de 95º en flexión, 85º en abducción, 10º en rotación externa, 10º en rotación interna y extensión completa. A los 6 meses, el rango era de 100º en flexión, 90º en abducción, 20º en rotación externa, 30º en rotación interna y extensión completa. Fue revalorada al año de la cirugía, manteniendo el mismo rango de movimiento. Continuó con ejercicios de fisioterapia en casa de manera irregular, sin una mejoría significativa.

Se le dio seguimiento anual para revisión de ambas prótesis de rodilla y del hombro derecho hasta 2017, cuando, durante un sismo, sufrió una caída con traumatismo directo en el hombro derecho. Presentó dolor, inflamación e incapacidad funcional, por lo que acudió al servicio de urgencias. Se le diagnosticó una fractura periprotésica del hombro derecho, clasificada como tipo B según Wright y Cofield (Fig. 1). El examen neurovascular distal fue normal y se indicó tratamiento quirúrgico.

Se realizó una reducción abierta y osteosíntesis con una placa LCP de 4.5 mm en el húmero derecho, fijada con dos supercables, alambres y tornillos. El abordaje fue posterior, exponiendo el nervio radial, el cual se encontraba contusionado y atrapado en el sitio de la fractura. Se liberó y protegió para evitar mayores daños. Se limpió el sitio de fractura, se verificó la estabilidad del implante y se procedió a reducir la fractura. Se usaron alambres para comprimir el sitio de fractura. La placa LCP de 4.5 mm se colocó y se fijó proximalmente con un supercable y distalmente con tornillos. El procedimiento se repitió con un tercer tornillo distal en la placa. Se irrigó la herida quirúrgica, se cerró por planos y se colocó un apósito estéril. Se tomaron radiografías de control (Fig. 2). La cirugía transcurrió sin incidentes, salvo la lesión del nervio radial. La pérdida sanguínea fue de 300 cc, y la paciente fue trasladada a hospitalización sin complicaciones.

El postoperatorio inmediato fue estable, requiriendo solo una unidad de concentrado eritrocitario. El examen neurovascular distal fue normal. La paciente fue dada de alta al tercer día postoperatorio en buen estado general. Se indicó inmovilización del hombro por 4 semanas. Las grapas se retiraron sin complicaciones a las 2 semanas. A las 4 semanas se le realizó un control radiográfico (Fig. 3), se retiró el inmovilizador y se inició rehabilitación.

A los tres meses del postoperatorio, acudió a consulta de seguimiento con evaluación clínica y

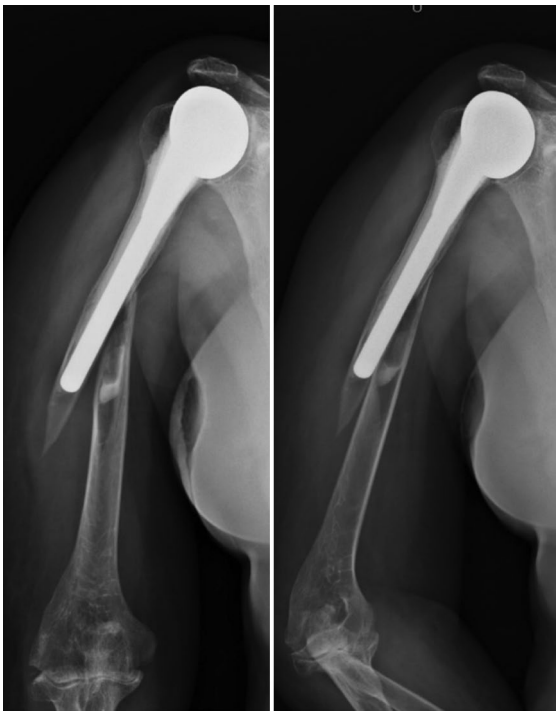

Figura 1. Radiografía anteroposterior y lateral de brazo derecho al momento del diagnóstico en el servicio de urgencias.

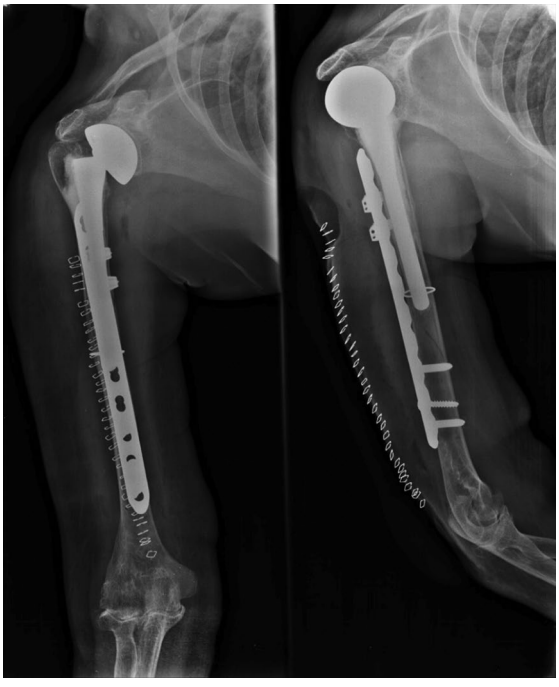

Figura 2. Control radiográfico anteroposterior y lateral en postoperatorio inmediato.

radiográfica. Presentaba el siguiente rango de movimiento: 50º de flexión, 40º de abducción, 10º de



Figura 3. Control radiográfico a las 4 semanas tras la operación.

rotación externa, 5º de rotación interna y 28º de extensión. A los seis meses, en seguimiento con radiografía de control (Fig. 4), su rango de movimiento fue 90º en flexión, 80º en abducción, 30º en rotación externa, 30º en rotación interna y 40º en extensión. Fue reevaluada al año de la cirugía con imagen radiográfica (Fig. 5) y evaluación clínica, donde solo se notó una mejoría de 10º en abducción, sin otros cambios. Se le dio seguimiento anual hasta 2022, pero no acudió a su última cita y no ha podido ser localizada desde entonces.

Discusión

Las fracturas periprotésicas alrededor del hombro son complicaciones poco frecuentes pero significativas tras una artroplastia de hombro. Suelen representar un reto debido a las consideraciones anatómicas particulares, el estado de los tejidos circundantes y las posibles complicaciones relacionadas con el propio implante. Al igual que en las fracturas periprotésicas de otras articulaciones, como la cadera o la rodilla, la



Figura 4. Control radiográfico a los 6 meses.

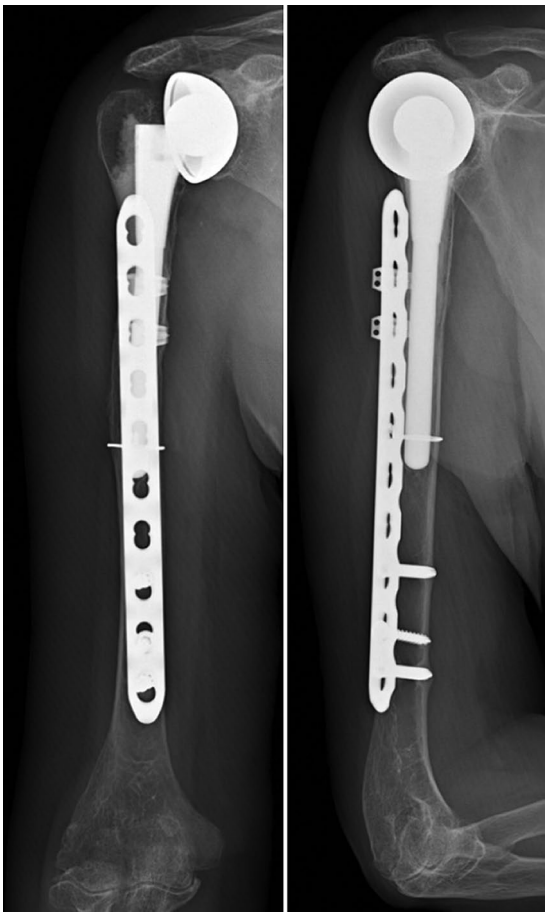

Figura 5. Control radiográfico al año.

experiencia y habilidad del cirujano son determinantes para elegir el abordaje terapéutico más adecuado y obtener los mejores resultados posibles.

En la literatura se han descrito diversas técnicas para tratar las fracturas periprotésicas del hombro, que incluyen desde el manejo conservador, reducción abierta con fijación interna[1,2], hasta la artroplastia de revisión[3-5]. La elección del tratamiento debe individualizarse según el tipo de fractura, la edad del paciente, las comorbilidades y el estado del implante[6,7].

En nuestro caso se decidió realizar una osteosíntesis en lugar de retirar o revisar la prótesis. Esta decisión se basó en varios factores, que se exponen a continuación.

Estado del implante primario

El vástago cementado estaba bien fijado, por lo que su retiro hubiera implicado un daño considerable al hueso y tejidos circundantes, así como una cirugía más extensa, mayor pérdida sanguínea, mayor tiempo quirúrgico y mayor riesgo de complicaciones. Por ello, se consideró más prudente conservar el implante y tratar la fractura con osteosíntesis, lo que permitió la consolidación ósea sin comprometer la estabilidad de la articulación protésica.

Resultados quirúrgicos y comparación con la literatura

Los resultados obtenidos en esta paciente fueron consistentes con lo reportado en la literatura médica. Estudios publicados muestran tasas de consolidación del 88 al 100% con el manejo adecuado, especialmente cuando se realiza reducción abierta y osteosíntesis[4,8-10]. En este caso, la consolidación ocurrió dentro de los 6 meses, lo cual es un tiempo habitual para casos similares[3-5]. Además, la paciente recuperó un rango funcional de movimiento que igualó o incluso superó el que tenía antes de la fractura, lo cual confirma el éxito del tratamiento. En algunos casos podría considerarse la artroplastia de revisión, especialmente si existe disfunción del manguito rotador, pérdida ósea masiva, inestabilidad importante o aflojamiento del implante. Sin embargo, en

nuestra paciente, el vástago humeral se encontraba estable y no se evidenció daño significativo en el manguito rotador, como lo demostró la recuperación funcional. Por ello, la revisión no fue necesaria y se optó por conservar la prótesis existente mediante osteosíntesis.

Consideraciones económicas y limitaciones institucionales

Un factor práctico en esta decisión fue la restricción presupuestaria frecuente en instituciones públicas. El optar por la osteosíntesis evitó los altos costos asociados a una cirugía de revisión, que habría implicado el uso de nuevos componentes protésicos, una hospitalización más prolongada y cuidados postoperatorios más complejos. Este abordaje no solo fue clínicamente adecuado, sino también costo-efectivo, tomando en cuenta los recursos limitados. Las instituciones públicas deben equilibrar resultados clínicos con consideraciones financieras, y saber que la osteosíntesis puede brindar excelentes resultados en pacientes como la nuestra puede ayudar a reducir costos sin comprometer la calidad del tratamiento.

Rehabilitación y recuperación postoperatoria

Tras la cirugía, la paciente siguió un programa estructurado de rehabilitación para recuperar la función y movilidad del hombro. Su rango de movimiento mejoró gradualmente, recuperando funcionalidad significativa de la articulación. Esto concuerda con lo reportado en la literatura[5,8,10], donde se reconoce que la rehabilitación es fundamental para asegurar una recuperación funcional completa. A los seis meses, la paciente ya presentaba casi una recuperación total, con solo ligeras limitaciones esperadas dadas la complejidad de la lesión y del procedimiento quirúrgico.

Conclusión

En conclusión, las fracturas periprotésicas del hombro representan un reto, pero pueden ser manejadas con éxito si se elige la estrategia quirúrgica adecuada. En este caso, la osteosíntesis proporcionó excelentes resultados tanto funcionales como radiográficos, permitiendo a la paciente recuperar la función del hombro sin necesidad de una revisión protésica. El proceso de toma de decisiones consideró múltiples factores, incluyendo las comorbilidades de la paciente, el estado del implante existente, la experiencia del equipo quirúrgico y las limitaciones institucionales. Este caso demuestra que, con una técnica quirúrgica adecuada y un manejo individualizado, es posible tratar con éxito muchas fracturas periprotésicas sin recurrir a la revisión del implante.

Financiamiento

Los autores declaran no haber recibido financiamiento para este estudio.

Conflicto de intereses

Los autores declaran no tener conflicto de intereses.

Consideraciones éticas

Protección de personas y animales. Los autores declaran que para esta investigación no se han realizado experimentos en seres humanos ni en animales.

Confidencialidad, consentimiento informado y aprobación ética. Los autores han obtenido la aprobación del Comité de Ética para el análisis de datos clínicos obtenidos de forma rutinaria y anonimizados. Debido a la naturaleza del estudio, no fue necesario el consentimiento informado individual. Se han seguido las recomendaciones éticas pertinentes.

Declaración sobre el uso de inteligencia artificial. Los autores declaran que no se utilizó ningún tipo de inteligencia artificial generativa para la redacción ni la creación de contenido de este manuscrito.

Referencias

1. Schoch B, Mehta S, Namdari S. Surgical fixation of periprosthetic humerus fractures using an extension plate: surgical technique and report of 5 cases. JOT. 2017;31(12):e432-e435.
2. Thés A, Klouche S, de Tienda M, Bauer T, Hardy P. Cortical onlay strut allograft with cerclage wiring of periprosthetic fractures of the humerus without stem loosening: technique and preliminary results. Eur J Orthop Surg Traumatol. 2017;27(4):553-7.
3. García-Fernández C, Lópiz-Morales Y, Rodríguez A, López-Durán L, Martínez FM. Periprosthetic humeral fractures associated with reverse total shoulder arthroplasty: incidence and management. Int Orthop. 2015;39:1965-9.
4. Brusalis CM, Taylor SA. Periprosthetic fractures in reverse total shoulder arthroplasty: current concepts and advances in management. Curr Rev Musculoskelet Med. 2020;13(4):509-19.
5. Novi M, Porcellini G, Donà A, Tarallo L, Micheloni G, Giorgini A, et al. A long-term follow-up of post-operative periprosthetic humeral fracture in shoulder arthroplasty. Geriatr Orthop Surg Rehabil. 2021;12:21514593211039908.
6. Andersen JR, Williams CD, Cain R, Mighell M, Frankle M. Surgically treated humeral shaft fractures following shoulder arthroplasty. JBJS. 2013;95(1):9-18.
7. Bohsali KI, Bois AJ, Wirth MA. Complications of shoulder arthroplasty. J Bone Joint Surg Am. 2017;99(3):256-69.
8. Gebrelul A, Green A, Schacherer T, Khazzam M. Periprosthetic humerus fractures: classification, management, and review of the literature. Ann Joint. 2018;3(49).
9. Otworowski M, Grzelecki D, Starszak K, Boszczyk A, Piorunek M, Kordasiewicz B. Periprosthetic fractures after shoulder arthroplasty: a systematic review. EFORT Open Rev. 2023;8(10):748-58.
10. Vicenti G, Solarino G, Carrozzo M, Simone F, Ottaviani G, Bizzoca D, et al. Is the posterior approach with posterior locking compression plate and anterior allograft useful and safe in the treatment of periprosthetic humeral fractures following reverse total shoulder arthroplasty? Geriatr Orthop Surg Rehabil. 2022;13:21514593221102221.

PERMANYER

Check for updates

CASO CLÍNICO

Atrofia de múltiples sistemas tipo cerebelosa: un desafío diagnóstico en el abordaje de la ataxia progresiva

Cerebellar-type multiple system atrophy: a diagnostic challenge in the evaluation of progressive ataxia

Sebastián Múzquiz-Aguirre[1], Carlos E. Valderrama-Xilotl[1] y Juan M. Calleja-Castillo[2]*

[1]Departamento de Medicina Interna; [2]Departamento de Neurología. Centro Médico ABC, Ciudad de México, México

Resumen

La atrofia de múltiples sistemas (AMS) es una sinucleinopatía esporádica caracterizada clínicamente por disautonomía, síndrome cerebeloso y/o parkinsonismo. Se presenta el caso de una mujer de 63 años con ataxia progresiva, incontinencia urinaria y trastorno de conducta del sueño REM. Un estudio de PET-FDG demostró hipometabolismo cerebeloso y pontino. Se diagnosticó AMS tipo cerebelosa (AMS-C) establecida. El caso resalta la importancia del abordaje sistemático de la ataxia y el valor de las imágenes funcionales en el diagnóstico de sinucleinopatías.

Palabras clave: *Atrofia de múltiples sistemas. AMS-C. Ataxia cerebelosa. Disautonomía. PET-FDG. Trastorno de conducta del sueño REM.*

Abstract

Multiple system atrophy (MSA) is a sporadic α-synucleinopathy characterized by autonomic dysfunction, cerebellar syndrome, and/or parkinsonism. We report the case of a 63-year-old woman with progressive ataxia, urinary incontinence, and REM sleep behavior disorder. A FDG-PET showed cerebellar and pontine hypometabolism. A diagnosis of established cerebellar-type multiple system atrophy (MSA-C) was made. This case highlights the relevance of a systematic ataxia workup and the diagnostic value of functional neuroimaging in distinguishing synucleinopathies.

Keywords: *Multiple system atrophy. MSA-C. Cerebellar ataxia. Autonomic dysfunction. FDG-PET. REM sleep behavior disorder.*

***Correspondencia:**
Sebastián Múzquiz-Aguirre
E-mail: sebastian.muzquiz@gmail.com

Fecha de recepción: 13-05-2026
Fecha de aceptación: 30-06-2026
DOI: 10.24875/AMH.26000027

Disponible en internet: 12-11-2026
An Med ABC. 2026;71(Supl 1):58-62
www.analesmedicosabc.com

0185-3252 / © 2026 Asociación Médica del Centro Médico ABC. Publicado por Permanyer. Este es un artículo open access bajo la licencia CC BY-NC-ND (http://creativecommons.org/licenses/by-nc-nd/4.0/).

Introducción

La atrofia de múltiples sistemas (AMS) es una sinucleinopatía esporádica, progresiva y de baja prevalencia, caracterizada por la degeneración de los sistemas olivopontocerebeloso, estriatonigral y autonómico. Clínicamente, se manifiesta mediante combinaciones variables de síndrome cerebeloso, parkinsonismo y disautonomía, los cuales definen sus dos fenotipos principales: AMS tipo parkinsoniana (AMS-P) y AMS tipo cerebelosa (AMS-C)[1,2]. Su prevalencia se estima entre 3 y 5 casos por cada 100,000 habitantes, con inicio habitual en la sexta década de la vida y una evolución más rápida que la observada en otras sinucleinopatías, como la enfermedad de Parkinson o la demencia con cuerpos de Lewy (DCL)[3].

El diagnóstico de AMS-C representa un reto clínico significativo, especialmente en las fases iniciales, cuando los hallazgos imagenológicos y autonómicos pueden ser sutiles. Dentro del espectro de síndromes de ataxia cerebelosa progresiva del adulto, las causas adquiridas y tratables (metabólicas, tóxicas, inmunitarias o estructurales) deben ser descartadas antes de considerar causas neurodegenerativas. En este contexto, la AMS-C debe sospecharse ante un cuadro de ataxia progresiva asociado a disautonomía, parkinsonismo leve o alteraciones del sueño REM, particularmente cuando los estudios estructurales son normales o muestran cambios discretos[4-6].

El trastorno de conducta del sueño REM (RBD) constituye un marcador precoz de sinucleinopatía y se caracteriza por la pérdida de la atonía muscular durante el sueño, que provoca vocalizaciones o movimientos que «actúan» los sueños. Su presencia se considera un dato de soporte diagnóstico importante en las guías de la *Movement Disorder Society* (MDS) para AMS, Parkinson y DCL[7].

El reconocimiento de estas manifestaciones y su correlación con hallazgos funcionales (como el hipometabolismo cerebeloso y pontino en tomografía por emisión de positrones con 18 fluorodesoxiglucosa [PET-FDG]) son fundamentales para un diagnóstico oportuno y certero[8]. El caso que se presenta a continuación ejemplifica la complejidad del abordaje de la ataxia progresiva con disautonomía y RBD, y resalta la utilidad de una evaluación sistemática apoyada en neuroimagen avanzada y exclusión diagnóstica integral.

Presentación de caso

Se presenta el caso de una mujer de 63 años, abogada de profesión (sin ejercer). Entre sus antecedentes personales patológicos destacan tiroiditis de Hashimoto en tratamiento estable con levotiroxina 100 μg diarios, migraña sin aura bajo profilaxis con propanolol y topiramato, dislipidemia tratada con simvastatina/ezetimiba, y prediabetes manejada con metformina. Niega consumo actual de alcohol; fumó durante 10 años con un índice tabáquico de 4, suspendido hace 25 años. Tamizajes oncológicos para la edad sin alteraciones. Refiere cirugías previas (rinoplastia, cirugía ortognática, liposucción e histerectomía) sin complicaciones recientes. Sin antecedentes transfusionales ni traumáticos. Es alérgica a tiamina y fresas. En la revisión de medicamentos se identifican suplementos (omega 3, complejo B, ginkgo biloba y senósidos) y fármacos utilizados previamente asociados al padecimiento actual: memantina, donepezilo y escitalopram.

Seis meses antes de su primera valoración en el Centro Médico ABC, la paciente inició con un cuadro caracterizado por disartria de tipo atáxica y desequilibrio progresivo en la marcha, inicialmente con lateralización hacia el lado derecho. Posteriormente presentó sensación de debilidad en las piernas, pasos cortos y marcha de base estrecha. A lo largo de ese periodo sufrió múltiples caídas sin traumatismo mayor, dificultad para la coordinación fina (particularmente al escribir), y episodios de incontinencia urinaria. Fue valorada inicialmente en su ciudad de origen, donde se descartaron causas metabólicas y estructurales evidentes, sin observar mejoría pese a tratamientos empíricos con fármacos neuromoduladores. Ante la progresión de los síntomas y el deterioro funcional, fue referida al Centro Médico ABC para abordaje diagnóstico integral.

Durante el interrogatorio dirigido, la paciente refirió sueños vívidos con vocalizaciones nocturnas compatibles con un RBD. También mencionó cambios emocionales con episodios de risa y llanto inmotivados (labilidad emocional) y alucinaciones olfatorias recurrentes descritas como olor a incienso. No reportó diplopía, acúfenos, vértigo ni síntomas autonómicos gastrointestinales relevantes. No refiere otro antecedente o sintomatología agregada.

En la exploración física, se encontró a la paciente alerta, orientada y cooperadora, con funciones mentales superiores conservadas. Los signos vitales fueron normales (tensión arterial 130/70 mmHg, frecuencia cardiaca 83 lpm, frecuencia respiratoria 19 rpm, temperatura 36.1 °C, saturación de oxígeno 98%). La fuerza muscular fue 5/5 en las cuatro extremidades y la sensibilidad, incluyendo la propiocepción, se encontraba conservada. En la evaluación cerebelosa se evidenció disdiadococinesia leve, dismetría en miembros superiores, disgrafía y marcha atáxica cerebelosa con

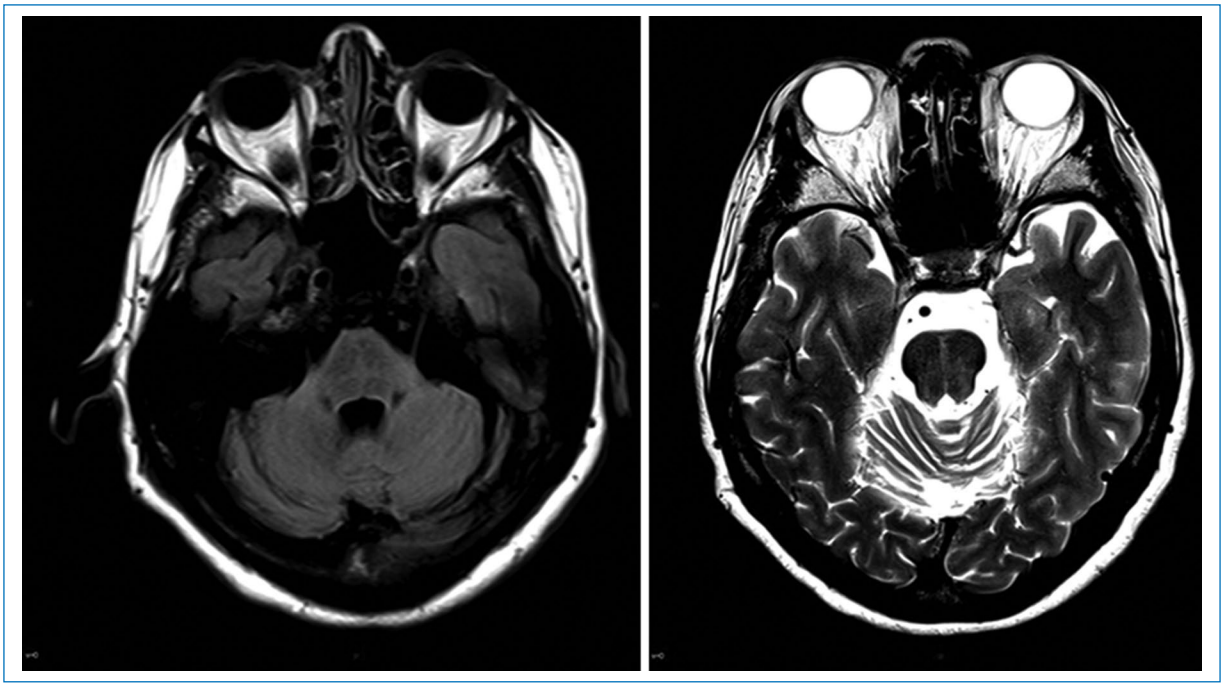

Figura 1. Resonancia magnética cerebral, corte axial. Secuencias FLAIR (izquierda) y T2 (derecha) que muestran atrofia pontina con una hiperintensidad cruciforme en el puente (signo de *hot cross bun*), hallazgo característico de atrofia de múltiples sistemas tipo cerebelosa. Se observa además leve atrofia cerebelosa de predominio hemisférico derecho.

pasos cortos, dificultad para realizar marcha en tándem, para mantener la postura en la sedestación y para levantarse desde la sedestación. La escala SARA para ataxia obtuvo un puntaje de 10/40. Se observó nistagmo horizontal bilateral agotable, sacadas hipermétricas con limitación de supraversión en el ojo derecho, bradilalia y disartria leve. No se identificaron rigidez ni signos piramidales (Babinski negativo). La valoración cognitiva mediante MoCA fue de 25/30 puntos.

La exploración oftalmológica mostró agudeza visual de 20/40 en ojo derecho y 20/60 en izquierdo, sacadas hipermétricas horizontales, en ojo derecho limitación a la supraversión.

Campimetría normal, fondo de ojo sin alteraciones y test de Ishihara 7/8.

En los estudios de laboratorio, la biometría hemática, química sanguínea, pruebas de función hepática y electrolitos fueron normales. El perfil tiroideo confirmó estado eutiroideo con anticuerpos antiperoxidasa tiroidea dentro de rango normal. Las concentraciones séricas de vitaminas B1, B6, B12, folato y E se encontraron dentro de límites fisiológicos.

El líquido cefalorraquídeo (LCR) mostró presión de apertura normal (110 mmHg), ausencia de pleocitosis, proteínas de 26.9 mg/dl y glucorraquia adecuada. Los cultivos bacterianos, fúngicos y micobacterianos fueron negativos, al igual que el panel molecular para meningitis y la prueba de reacción en cadena de polimerasa para *Mycobacterium tuberculosis*. Se solicitó panel de encefalitis autoinmune y paraneoplásica, con resultado negativo. Se detectó proteína 14-3-3 elevada, interpretada como marcador inespecífico de daño neuronal, mientras que la RT-QuIC fue negativa, al igual que la proteína T-tau, lo que permitió descartar enfermedad por priones.

Los estudios electrofisiológicos (potenciales evocados, velocidades de conducción nerviosa y electroencefalograma) fueron normales, sin evidencia de actividad irritativa cortical ni neuropatía periférica.

En la resonancia magnética cerebral se identificó atrofia pontina con una hiperintensidad lineal cruciforme en secuencia T2, correspondiente al signo de *hot cross bun*, hallazgo sugerente de AMS-C. Además, se observó leve atrofia cerebelosa hemisférica de predominio derecho (Fig. 1).

La PET-FDG cerebral demostró hipometabolismo bilateral en hemisferios cerebelosos (predominio derecho) y a nivel del puente, así como hipometabolismo cortical frontotemporal bilateral, sugestivo de degeneración neuronal (Figs. 2 A y B). La correlación estructural y funcional de ambas modalidades de imagen, en conjunto con la clínica y los resultados negativos de

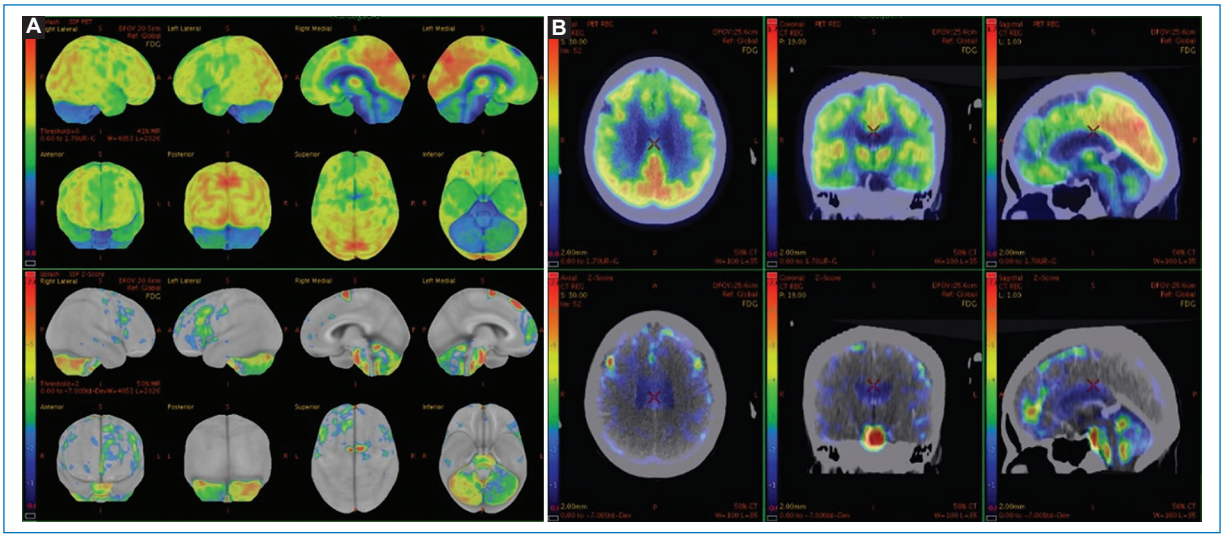

Figura 2. A: PET-18FDG cerebral (análisis SSP-Z-*score*). Se observa hipometabolismo bilateral en hemisferios cerebelosos (predominio derecho) y a nivel pontino, con leve disminución frontotemporal, hallazgos compatibles con AMS-C. Los valores Z correspondientes oscilaron entre –4.4 y –5.7 en cerebelo y puente. **B:** cortes axiales, coronales y sagitales fusionados en PET-18FDG que confirman el patrón descrito. Interpretación: hallazgos funcionales compatibles con AMS-C. AMS-C: atrofia de múltiples sistemas tipo cerebelosa; PET-FDG: tomografía por emisión de positrones con 18 fluorodesoxiglucosa

otras posibles causas, resultó altamente sugestiva de AMS-C establecida según los criterios diagnósticos actuales.

Discusión

Este caso corresponde a un síndrome cerebeloso progresivo con disfunción autonómica, urinaria y trastorno del sueño REM, sin evidencia de parkinsonismo franco. En el algoritmo de ataxias en adultos, la exclusión de causas estructurales, metabólicas, infecciosas, inmunitarias y paraneoplásicas fue negativa[5-7]; esto, junto con el patrón funcional en la PET-FDG (hipometabolismo cerebeloso y pontino), respalda AMS-C[8].

Entre los diagnósticos diferenciales considerados se incluyó la DCL, dado el antecedente de trastorno de sueño REM y fenómenos perceptivos, aunque se descartó por la ausencia de alucinaciones visuales típicas, parkinsonismo y por el patrón metabólico en PET-FDG, que no mostró hipometabolismo occipital característico. La parálisis supranuclear progresiva fue también una posibilidad inicial ante la presencia de sacadas alteradas, sin embargo la falta de parkinsonismo axial, caídas precoces y los hallazgos imagenológicos discordantes hicieron improbable este diagnóstico. La hidrocefalia normotensiva se consideró por la tríada de incontinencia, alteraciones de la marcha y cognición leve, sin embargo la neuroimagen y la evolución clínica no apoyaron dicha entidad. Cabe resaltar que no contaba con antecedentes familiares que sugirieran ataxias genéticas.

Dentro de las causas rápidamente progresivas, se descartó una prionopatía con predominio inicial con ataxia (enfermedad de Gerstmann-Sträussler-Scheinker), ya que, aunque se detectó elevación de proteína 14-3-3 en LCR, este hallazgo se interpreta como marcador inespecífico de daño neuronal. La RT-QuIC negativa (con alta especificidad para enfermedad priónica), junto con niveles normales de proteína T-tau, sustentaron la exclusión de esta posibilidad.

Finalmente, se consideraron causas autoinmunes, como ataxia autoinmune asociada a anti-GAD; sin embargo, el resultado negativo en el panel, aunado a la presencia de disautonomía, trastorno de sueño REM y el patrón metabólico cerebeloso y pontino en PET-FDG favorecieron fuertemente el diagnóstico de AMS-C.

De acuerdo con los criterios diagnósticos actualizados de la MDS en 2022, el caso cumple los requisitos para AMS-C establecida, al presentar: un síndrome cerebeloso progresivo con ataxia axial y apendicular, disfunción autonómica urinaria documentada y evidencia estructural en resonancia magnética compatible con atrofia pontocerebelosa y presencia del signo de *hot cross bun*[9,10]. Estos hallazgos, en conjunto con el hipometabolismo cerebeloso y pontino observado en la PET-FDG, así como haber descartado otras causas, confirman la afectación del sistema olivopontocerebeloso, consolidando el diagnóstico de AMS-C establecida. La identificación simultánea de marcadores clínicos, estructurales y funcionales refuerza la validez diagnóstica y permite distinguirla de otras

sinucleinopatías, como la DCL o la parálisis supranuclear progresiva, en las cuales los patrones metabólicos y de atrofia difieren significativamente[4-6].

El manejo de la AMS es principalmente sintomático y multidisciplinario, enfocado en la preservación funcional, la calidad de vida del paciente y cuidados paliativos de acuerdo con la evolución. No existe un tratamiento modificador aprobado[5,8]. En este caso, el tratamiento se dirigió a las manifestaciones motoras y autonómicas, integrando estrategias de fisioterapia y rehabilitación orientadas a la marcha y el equilibrio, junto con medidas de prevención de caídas. Para la disautonomía urinaria se recomendaron intervenciones conductuales, como la restricción de líquidos nocturnos y micción programada, reservando el uso de antimuscarínicos para casos refractarios debido al riesgo de empeorar la función cognitiva.

El trastorno de conducta del sueño REM se abordó mediante higiene del sueño y el uso de melatonina, priorizando su perfil de seguridad frente a benzodiazepinas. Asimismo, se enfatizó la vigilancia de disfagia y alteraciones de la motilidad intestinal, con apoyo nutricional oportuno ante progresión de síntomas.

El pronóstico funcional de la AMS-C es reservado. La enfermedad suele tener una progresión más rápida que otras sinucleinopatías. Se estima que cerca del 30% de los pacientes requieren asistencia para la marcha a los tres años del inicio y hasta un 60% presentan dependencia de silla de ruedas hacia los 6 años, mientras que alrededor del 10% desarrolla disfagia grave que puede requerir gastrostomía[5,6]. La mediana de supervivencia oscila entre 7 y 9 años, aunque existen casos con evolución menor a 3 años y otros que superan los 15 años. Las principales causas de muerte son infecciones respiratorias o urinarias recurrentes y eventos súbitos relacionados con disautonomía o apnea central. La planificación anticipada de cuidados, el soporte psicosocial al paciente y su entorno familiar, así como el seguimiento estrecho por equipos de medicina interna, neurología, rehabilitación y psiquiatría, son esenciales para una atención integral.

Conclusiones

Se presentó un caso de AMS-C establecida, con correlación clínico-estructural y funcional (resonancia magnética con signo de *hot cross bun* y PET-FDG). La exclusión de causas metabólicas, autoinmunes, paraneoplásicas e infecciosas y la negatividad de RT-QuIC fortalecen el diagnóstico. Este caso enfatiza la importancia de un abordaje sistemático de la ataxia progresiva e ilustra el valor y la importancia de integrar los hallazgos clínicos con biomarcadores y neuroimagen avanzada en la confirmación diagnóstica. El reconocimiento temprano de la disautonomía y del trastorno de conducta del sueño REM resulta clave para identificar oportunamente esta sinucleinopatía.

Financiamiento

Los autores declaran no haber recibido financiamiento para este estudio.

Conflicto de intereses

Los autores declaran no tener conflicto de intereses.

Consideraciones éticas

Protección de personas y animales. Los autores declaran que para esta investigación no se han realizado experimentos en seres humanos ni en animales.

Confidencialidad, consentimiento informado y aprobación ética. Los autores han obtenido la aprobación del Comité de Ética para el análisis de datos clínicos obtenidos de forma rutinaria y anonimizados. Debido a la naturaleza del estudio, no fue necesario el consentimiento informado individual. Se han seguido las recomendaciones éticas pertinentes.

Declaración sobre el uso de inteligencia artificial. Los autores declaran que no se utilizó ningún tipo de inteligencia artificial generativa para la redacción ni la creación de contenido de este manuscrito.

Referencias

1. Watanabe H, Saito Y, Terao S, Ando T, Kachi T, Mukai E, et al. Early diagnosis of multiple system atrophy. J Mov Disord. 2018;11(3):107-20.
2. Poewe W, Stankovic I, Halliday G, Meissner WG, Wenning GK, Pellecchia MT, et al. Multiple system atrophy. Nat Rev Dis Primers. 2022;8(1):56.
3. Goh YY, Tan EK, Foo JN. Diagnosing multiple system atrophy in clinical practice. Pract Neurol. 2023;23(3):208-21.
4. Goolla S, Mondal S, Shaikh Z, Kaur P, Panda R. Diagnosing multiple system atrophy: imaging and emerging molecular biomarkers. Front Neurol. 2023;14:1210220.
5. de Silva RN, Vallortigara J, Greenfield J, Hunt B, Hadjivassiliou M, Hoggard N, et al. Diagnosis and management of progressive ataxia in adults. Pract Neurol. 2019;19(3):196-207.
6. Mitoma H, Manto M, Hampe CS. Immune-mediated cerebellar ataxias: clinical diagnosis and treatment based on immunological and physiological mechanisms. J Mov Disord. 2021;14(1):10-28.
7. Postuma RB, Iranzo A, Hu M, Högl B, Boeve BF, Manni R, et al. REM sleep behavior disorder and prodromal neurodegeneration: updated perspectives and diagnostic criteria. Sleep Med Rev. 2019;43:60-72.
8. Kuo SH. Ataxia. Continuum (Minneap Minn). 2019;25(4):1036-54.
9. Koga S, Lin WL, Milner D, Cheshire WP, Ghetti B, Dickson DW. Consensus criteria for the diagnosis of multiple system atrophy: 2022 revision by the Movement Disorder Society. Mov Disord. 2023;38(1):17-30.
10. Lee PH, Yong SW, An YS. The hot cross bun sign in multiple system atrophy: a clinicoradiologic correlation. J Neurol Neurosurg Psychiatry. 2004;75(3):423-6.

PERMANYER

Check for updates

CASO CLÍNICO

Cambios en la latencia de los potenciales evocados somatosensoriales secundarios a hipotermia leve durante cirugía de columna

Changes in the latency of somatosensorial evoked potentials secondary to mild hypothermia during spine surgery

Nydia Mora-Rivera[1], Cecilia A. Carranza-Alva[2], Mónica Touron-de Alba[2], Andrés Vázquez-Arriola[3], Horacio Chávez-Gutiérrez[2] y Aleyda Muñoz-García[1]*

[1]Servicio de Anestesiología, Instituto Nacional de Neurología y Neurocirugía Dr. Manuel Velasco Suárez, Secretaría de Salud; [2]Departamento de Neurofisiología, Centro Médico ABC; [3]Servicio de Anestesiología, Centro Médico Dalinde. Ciudad de México, México

Resumen

Durante la cirugía de columna existen riesgos que pueden provocar déficits posoperatorios. El monitoreo neurofisiológico intraoperatorio (MNIO) incluye pruebas que evalúan la integridad funcional del sistema nervioso central y periférico, proporcionando información sobre cambios en la función neuronal previo a una lesión irreversible. El objetivo de este trabajo fue identificar los cambios en la latencia de los potenciales evocados somatosensoriales (PESS) relacionados con la hipotermia leve en pacientes sometidos a cirugía de columna. Se presentan dos casos clínicos de pacientes operadas de columna bajo MNIO, enfocándose en los cambios en la latencia de los PESS y su correlación con la temperatura corporal medida por termometría esofágica. Como resultado, durante la monitorización se observaron cambios en la latencia de los PESS, los cuales se correlacionaron con la presencia de hipotermia leve. El MNIO es una herramienta útil para detectar alteraciones en la función neuronal. Sin embargo, existen diferentes causas que pueden influir en la latencia y la amplitud de los PESS, clasificadas en técnicas, fisiológicas, farmacológicas, quirúrgicas y posicionales. En estos casos, los cambios en la latencia de los PESS se asociaron con la hipotermia leve, lo que subraya la importancia de reconocer y corregir rápidamente las causas fisiológicas que pueden comprometer la interpretación de los estudios durante la cirugía.

Palabras clave: *Potenciales evocados somatosensoriales. Hipotermia leve. Latencia. Monitoreo neurofisiológico intraoperatorio.*

Abstract

During spinal surgery, there are risks that can lead to postoperative deficits. Intraoperative neurophysiological monitoring (IOM) includes tests that assess the functional integrity of the central and peripheral nervous systems, providing information on changes in neuronal function before irreversible injury occurs. The objective of this work was to identify changes in the latency of somatosensory evoked potentials (SEP) related to mild hypothermia in patients undergoing spinal surgery. Two clinical cases of patients undergoing spinal surgery with IOM are presented, focusing on changes in SEP latency and their correlation with body temperature measured by esophageal thermography. As a result, during monitoring, changes in SEP latency were observed, which were correlated with the presence of mild hypothermia. IOM is a useful tool for detecting alterations in neuronal function. However, various factors can influence SEP latency and amplitude, categorized as technical, physiological, pharmacological, surgical, and positional. In these cases, changes in SEP latency were associated with mild

***Correspondencia:**
Nydia Mora-Rivera
E-mail: nydia.mora.rivera91@gmail.com

Fecha de recepción: 30-09-2024
Fecha de aceptación: 03-07-2025
DOI: 10.24875/AMH.24000023

Disponible en internet: 13-04-2026
An Med ABC. 2026;71(Supl 1):63-68
www.analesmedicosabc.com

0185-3252 / © 2025 Asociación Médica del Centro Médico ABC. Publicado por Permanyer. Este es un artículo open access bajo la licencia CC BY-NC-ND (http://creativecommons.org/licenses/by-nc-nd/4.0/).

hypothermia, highlighting the importance of promptly recognizing and correcting physiological factors that may compromise the interpretation of studies during surgery.

Keywords: *Somatosensory evoked potentials. Mild hypothermia. Latency. Intraoperative neurophysiological monitoring.*

Introducción

La cirugía de columna combina el campo de la neurocirugía y la cirugía ortopédica con el objetivo de tratar una gran variedad de patologías espinales, que van desde traumatismos hasta corrección de deformidades y afecciones oncológicas. La naturaleza de la cirugía de columna es compleja por el riesgo quirúrgico superior al promedio. Conlleva desafíos causados por la anatomía estructural compleja[1]. Por lo tanto, durante la cirugía de columna existe un alto riesgo de lesiones en la médula espinal y las raíces nerviosas que pueden provocar déficits motores y sensitivos posoperatorios, por lo cual es muy importante el monitoreo neurofisiológico intraoperatorio (MNIO) para reducir la incidencia de dichas complicaciones[2-5].

Como parte de un enfoque multimodal, en el MNIO se utilizan los potenciales evocados somatosensoriales (PESS)[6], los cuales son señales generadas en el sistema nervioso central en respuesta a la estimulación eléctrica de nervios periféricos. Se utilizan para evaluar la integridad de la conducción nerviosa a lo largo de la vía somatosensorial de fibras de gran calibre, permitiendo la identificación de alteraciones desde su componente periférico hasta la integración central. Se obtienen mediante la estimulación de nervios periféricos específicos (nervio mediano o cubital en las extremidades superiores, y nervio tibial o peroneo en las inferiores) y se registran a través de unos electrodos colocados en el cuero cabelludo siguiendo el Sistema Internacional 10-20 (SI 10-20). La respuesta cortical se registra de manera óptima sobre la corteza somatosensorial primaria, correspondiente al nervio que se está estimulando. Los electrodos de registro se colocan en el cuero cabelludo en C3' o C4' para el nervio mediano y en Cz' o Cz'' para el nervio tibial, y el electrodo de referencia se sitúa en Fpz, según el SI 10-20. El procesamiento de las señales requiere promediación y amplificación, dado que las respuestas suelen ser de baja amplitud.

En cuanto a su interpretación, en los PESS se identifican ondas o potenciales resultantes que, según la convención estándar, cuando la deflexión de la línea base es para abajo se etiquetan como positivas (P), mientras que las ondas con deflexión de la línea base hacia arriba se consideran negativas (N). El tiempo (en ms) que tarda en aparecer la primera deflexión de la onda representa la latencia, la cual es la medida del tiempo de conducción entre el sitio de estimulación y el registro cortical, y depende tanto de la longitud de la vía sensorial como de la velocidad de conducción neuronal. Basándose en lo anterior, se unen estos dos conceptos para poder nombrar las ondas. Como ejemplo, las respuestas estudiadas para el nervio mediano son las ondas o potenciales N20 (deflexión negativa con latencia de 20 ms) y P22 (deflexión positiva con latencia de 22 ms), y para el nervio tibial las ondas o potenciales P37 (deflexión positiva con latencia de 37 ms) y N45 (deflexión negativa con latencia de 45 ms)[6].

Lo anterior se representa como un gráfico de voltaje en función del tiempo[7,8]. Un aumento de al menos el 10% de la latencia del potencial registrado, en comparación con el registro basal, se considera un dato de alarma sugestivo de cambios en la integridad de la vía somatosensorial[9-12].

Las causas de estos cambios están relacionadas con factores técnicos, fisiológicos, farmacológicos, quirúrgicos y posicionales. Por ejemplo, alteraciones como una hipotermia por debajo de 35 °C, o una presión arterial media < 50 mmHg o > 150 mmHg en adultos sanos, causan prolongación en la latencia, disminución en la oxigenación de la médula espinal, hipocapnia grave y persistente, y disminuciones agudas en el hematocrito por debajo del 15% del basal; los fármacos anestésicos volátiles causan alteraciones dependientes de la dosis[13-16].

La hipotermia se define como una temperatura corporal < 35°C y puede clasificarse en leve (32-35 °C), moderada (28-32 °C) y grave (< 28 °C). La hipotermia, ya sea involuntaria (quirófano frío) o intencional (protección neural), es común en los pacientes en quienes se realiza el MNIO. La hipotermia puede alterar las respuestas provocadas al cambiar la despolarización nerviosa y mediante la liberación de neurotransmisores, lo que lleva a una disminución de la función sináptica, probablemente por interferencia en la membrana postsináptica, y por lo tanto los cambios son más prominentes en el extremo cefálico de los tractos neurales largos (como los PESS) o en los componentes de las respuestas asociadas con múltiples elementos sinápticos. Por ello, las respuestas registradas de los nervios periféricos están menos afectadas que las

producidas por las estructuras corticales, las cuales se ven marcadamente más afectadas dando como resultado un aumento en la latencia en los PESS. En la hipotermia moderada, la conducción nerviosa periférica disminuye alrededor de un 5% y la conducción central entre un 8% y un 12% por cada grado centígrado; en la hipotermia grave, el potencial N20 del nervio mediano se pierde por completo[17].

La termometría esofágica muestra valores más específicos como expresión de las variaciones centrales de la temperatura corporal, por lo cual se sugiere utilizarla siempre que sea posible durante el acto anestésico-quirúrgico. Un decremento en la temperatura esofágica de 1 °C resulta en un incremento de 1 ms en la latencia de los PESS[18-20].

Casos clínicos

A continuación, se presentan dos casos clínicos en los que se detectaron cambios en los PESS relacionados con hipotermia leve durante procedimientos quirúrgicos de columna.

Caso 1

Mujer de 73 años con antecedente de hipertensión arterial e hipotiroidismo en tratamiento. Inicia su padecimiento posterior a una caída desde su plano de sustentación y posteriormente dolor en la región lumbar sin irradiación, que aumenta con la deambulación. Mediante estudios de imagen se observa fractura en L3. Es programada para realizar procedimiento quirúrgico de instrumentación lumbar de L2-L3 y L3-L4.

Durante el procedimiento, previa monitorización tipo I (presión arterial no invasiva, frecuencia cardiaca, frecuencia respiratoria, saturación periférica de oxígeno y electrocardiograma), se canaliza una vía intravenosa de 18 Fr y se realiza infusión controlada por objetivo de fentanilo 2-3.4 ng/ml, propofol modelo Marsh 1.5-3.0 ng/ml por vía intravenosa y cisatracurio 6 mg por vía intravenosa. Se realiza intubación con tubo armado de 7.5 y termómetro esofágico. Para el MNIO se utilizan PESS de nervios tibiales con registros corticales Cz, Fz (P37/N45) con estímulo izquierdo y derecho, potenciales evocados motores mediante estimulación eléctrica transcraneal y electromiografía continua con equipo para MNIO modelo XLTEK.

De forma inicial, el registro de temperatura a través del termómetro esofágico fue de 35.5 °C (normotermia), y disminuyó en total 1.6 °C llegando a una temperatura de 33.9 °C (hipotermia leve). Los PESS basales y finales tuvieron una diferencia de latencia del potencial cortical (P37/N45) de 3.8 ms (10%) del lado izquierdo y de 3.4 ms (8.9%) del lado derecho (Fig. 1 y Tabla 1).

Caso 2

Mujer de 66 años con antecedente de artritis reumatoide, hipertensión arterial sistémica y osteopenia en tratamiento. Antecedente quirúrgico de instrumentación lumbar en 2022. Inicia su padecimiento con dolor lumbar irradiado a las piernas, de predominio izquierdo, con alteraciones de la sensibilidad hasta el pie. Mediante estudios de resonancia magnética presenta discopatía L2-S1 y conducto lumbar estrecho en L2-L3 y L3-L4, con afección foraminal bilateral y radicular izquierda; artrosis facetaria multinivel.

Es programada para procedimiento quirúrgico de descompresión e instrumentación lumbar de L2-L3 y L3-L4, y retiro y recolocación de tornillos L4-L5.

Durante el procedimiento, previa monitorización de tipo I (presión arterial no invasiva, frecuencia cardiaca, frecuencia respiratoria, saturación periférica de oxígeno, electrocardiograma), se realiza infusión controlada por objetivo de fentanilo 2-3.4 ng/ml, propofol modelo Marsh 1.5-3.0 ng/ml por vía intravenosa, dexmedetomidina en dosis de carga de 0.5-1 μg/kg por vía intravenosa durante 10-20 minutos seguida de infusión continua de 0.2-0.7 μg/kg/h, parecoxib 40 mg por vía intravenosa y sulfato de magnesio 1 g por vía intravenosa. Se realiza intubación con tubo armado de 7.5 y termómetro esofágico. Para el MNIO se utilizan PESS de nervios tibiales con registros corticales Cz, Fz (P37/N45) con estímulo izquierdo y derecho, potenciales evocados motores mediante estimulación eléctrica transcraneal y electromiografía continua con equipo para MNIO modelo XLTEK.

De forma inicial, el registro de temperatura a través del termómetro esofágico fue de 36.2 °C (normotermia), y disminuyó en total 2.5 °C llegando a una temperatura de 33.7 °C (hipotermia leve). Los PESS basales y finales tuvieron una diferencia de latencia del potencial cortical (P37/N45) de 4.8 ms (10.6%) del lado izquierdo y de 3.4 ms (16.2%) del lado derecho (Fig. 2 y Tabla 2).

Discusión

Nuestros resultados concuerdan con los de Horosz et al.[20], quienes describen que la disminución de la temperatura aumenta la latencia y disminuye la velocidad de conducción de los PESS, y es significativa por debajo de 2 °C del registro basal.

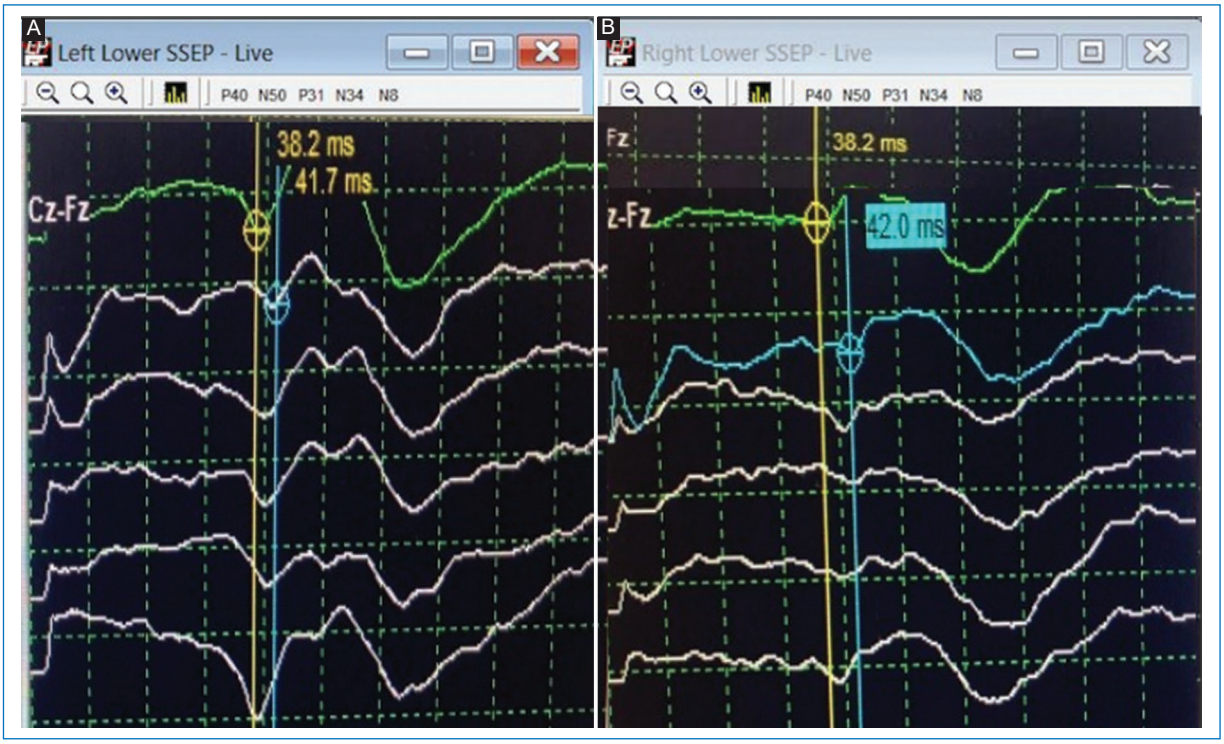

Figura 1. Potenciales evocados somatosensoriales (PESS) basales y finales de los nervios tibiales. **A:** PESS iniciales con registro Cz-Fz – potencial P37/N45 con latencia de 38.2 ms, y finales con latencia de 41.7 ms. **B:** PESS iniciales con registro Cz-Fz – potencial P37/N45 con latencia de 38.2 ms, y finales con latencia de 42.0 ms.

Tabla 1. Registro de temperaturas y latencias

Hora	Temperatura, °C	Latencia (P37/N45), ms	
		Izquierdo	Derecho
08:51	35.5	38.2	38.3
09:00	35.3	38.5	38.6
09:10	35.1	39.3	38.9
09:15	34.9	40.9	39.4
09:55	34.4	41.6	40.5
10:15	34.5	41.7	41.0
12:30	33.9	42.0	41.7
13:00	33.9	42.0	41.7

Se muestra el registro de la temperatura esofágica de la paciente durante la cirugía de columna y su correlación con las latencias de los PESS con estimulación del nervio tibial a lo largo del tiempo.

Tabla 2. Registro de temperaturas y latencias

Hora	Temperatura, °C	Latencia (P37/N45), ms	
		Izquierdo	Derecho
9:25	36.2	45.0	43.7
10:59	35.9	46.9	44.5
11:30	35.5	47.8	46.3
12:21	35.0	48.4	47.6
12:39	34.8	48.4	48.0
13:13	34.4	49.0	49.2
14:20	33.9	49.7	49.7
15:53	33.7	49.8	50.8

Se muestra el registro de la temperatura esofágica de la paciente durante la cirugía de columna y su correlación con las latencias de los PESS con estimulación del nervio tibial a lo largo del tiempo.

En los casos clínicos presentados, la disminución > 1.6 °C registró un aumento en la latencia del 10% de los PESS, lo cual es un dato significativo de alerta, por lo que es importante tener en cuenta que también puede haber cambios significativos incluso con hipotermia leve. Se sugiere evitar cambios en la temperatura de los pacientes, así como en la sala de operaciones. La utilidad de los PESS está descrita ampliamente en la cirugía de columna y es indispensable en conjunto con los potenciales motores y la electromiografía continua como parte de un enfoque multimodal[21].

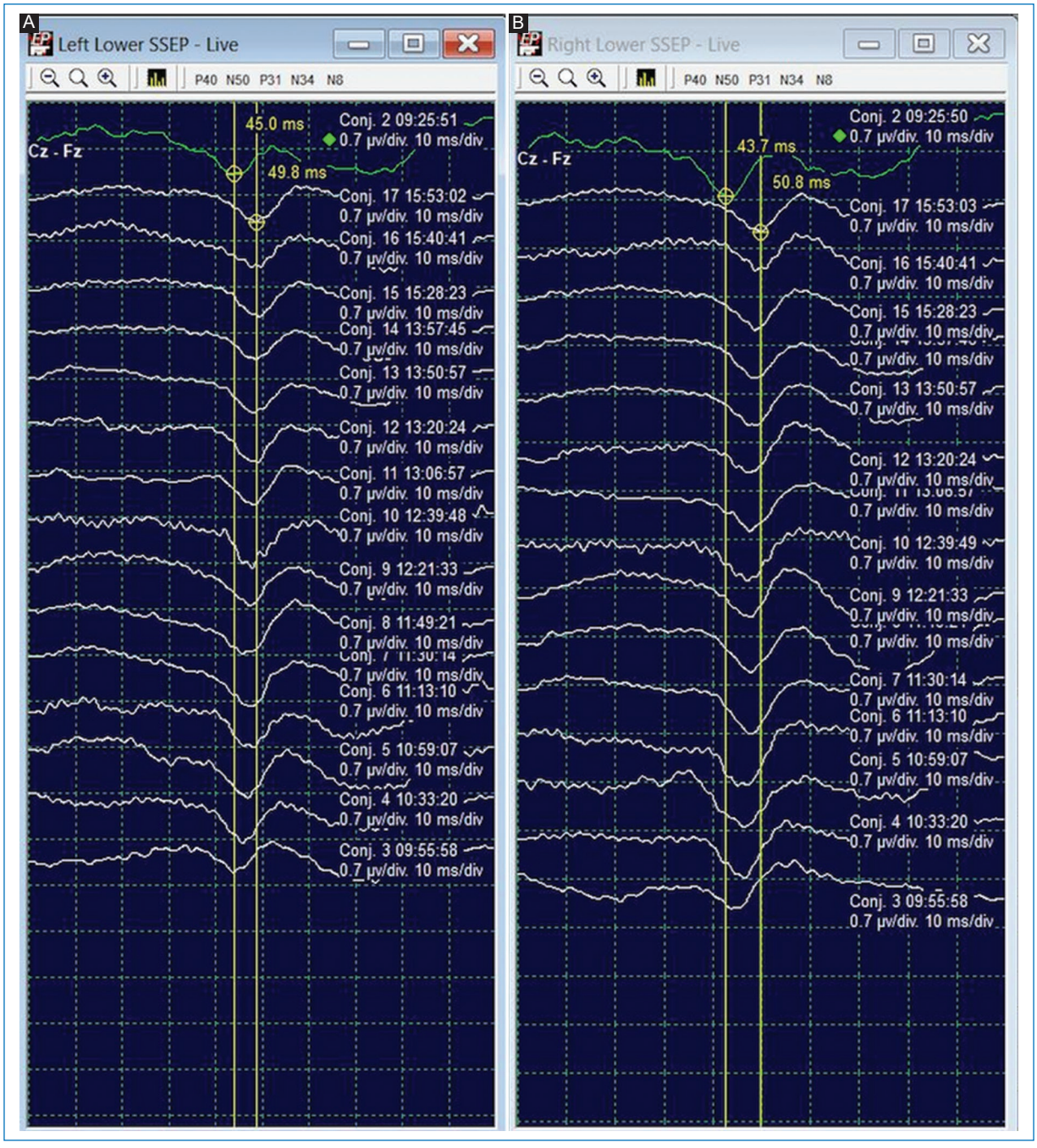

Figura 2. Potenciales evocados somatosensoriales (PESS) basales y finales de los nervios tibiales. **A:** PESS iniciales con registro Cz-Fz – potencial P37/N45 con latencia de 45.0 ms, y finales con latencia de 49.8 ms. **B:** PESS iniciales con registro Cz-Fz – potencial P37/N45 con latencia de 43.7 ms, y finales con latencia de 50.8 ms.

Conclusión

Se demuestra la importancia de considerar la temperatura del medio ambiente y del paciente para evitar proporcionar alarmas al cirujano debido a falsos positivos o negativos durante la cirugía que pudieran modificar el desarrollo de esta. En nuestros casos, el aumento de la latencia se hizo aparente desde una disminución de 1.6 °C. Sugerimos el uso de termómetro esofágico, por su mínima variabilidad de medición.

Consideramos que este reporte demuestra la presencia de cambios en los indicadores de latencia/amplitud ante ligeras variaciones de la temperatura; es imperiosa la necesidad de aumentar el número de casos para otorgar una mayor relevancia estadística.

Financiamiento

Los autores declaran no haber recibido financiamiento para este trabajo.

Conflicto de intereses

Los autores declaran no tener conflicto de intereses.

Consideraciones éticas

Protección de personas y animales. Los autores declaran que para esta investigación no se han realizado experimentos en seres humanos ni en animales.

Confidencialidad, consentimiento informado y aprobación ética. Los autores han seguido los protocolos de su centro sanitario/institución para acceder a los datos de las historias clínicas. Se ha obtenido el consentimiento informado de los pacientes y se cuenta con la aprobación del Comité de Ética. Se han seguido las recomendaciones de las guías SAGER.

Declaración sobre el uso de inteligencia artificial. Los autores declaran que no se utilizó ningún tipo de inteligencia artificial generativa para la redacción ni la creación de contenido de este manuscrito.

Referencias

1. Spine Surgery — an overview. ScienceDirect Topics. (Consultado el 03-03-2025.) Disponible en: https://www.sciencedirect.com/topics/neuroscience/spine-surgery.
2. Reddy RP, Chang R, Rosario BP, Sudadi S, Anetakis KM, Balzer JR, et al. What is the predictive value of intraoperative somatosensory evoked potential monitoring for postoperative neurological deficit in cervical spine surgery? A meta-analysis. Spine J. 2021;21:555-70.
3. Charalampidis A, Jiang F, Wilson JRF, Badhiwala JH, Brodke DS, Fehlings MG. The use of intraoperative neurophysiological monitoring in spine surgery. Glob Spine J. 2020;10(1 Suppl):104S-14S.
4. Park JH, Hyun SJ. Intraoperative neurophysiological monitoring in spinal surgery. World J Clin Cases. 2015;3:765-73.
5. Koht A, Sloan TB, Toleikis JR. Monitoring applications and evaluating changes. En: Koht A, Sloan TB, Toleikis JR, editores. Monitoring the nervous system for anesthesiologists and other health care professionals. Cham: Springer; 2017. p. 345-51.
6. Baker A, Widrich J. Somatosensory evoked potentials. En: StatPearls. Treasure Island (FL): StatPearls Publishing; 2025. (Consultado el 03-03-2025.) Disponible en: http://www.ncbi.nlm.nih.gov/books/NBK544358/.
7. Tsai SW, Tsai CL, Wu PT, Wu CY, Liu CL, Jou IM. Intraoperative use of somatosensory-evoked potential in monitoring nerve roots. J Clin Neurophysiol. 2012;29:110-7.
8. Muzyka IM, Estephan B. Chapter 35 - Somatosensory evoked potentials. En: Levin KH, Chauvel P, editores. Handbook of Clinical Neurology. 2019;160:523-40.
9. Álvarez-Fiallo R. Utilidad del monitoreo intraoperatorio con potenciales evocados somatosensoriales de columna vertebral. Rev Cuba Med Mil. 2004;33:123-8.
10. MacDonald DB, Dong C, Quatrale R, Sala F, Skinner S, Soto F, et al. Recommendations of the International Society of Intraoperative Neurophysiology for intraoperative somatosensory evoked potentials. Clin Neurophysiol. 2019;130:161-79.
11. Cofano F, Zenga F, Mammi M, Altieri R, Marengo N, Ajello M, et al. Intraoperative neurophysiological monitoring during spinal surgery: technical review in open and minimally invasive approaches. Neurosurg Rev. 2019;42:297-307.
12. Madhok J, Wu D, Xiong W, Geocadin RG, Jia X. Hypothermia amplifies somatosensory-evoked potentials in uninjured rats. J Neurosurg Anesthesiol. 2012;24:197-202.
13. Koht A, Sloan T, Toleikis J. Monitoring applications and evaluating changes, algorithm. En: Koht A, Sloan T, Toleikis J, editores. Monitoring the nervous system for the anesthesiologists and other health care providers. New York: Springer; 2012. p. 363-71.
14. Sahinovic MM, Gadella MC, Shils J, Dulfer SE, Drost G. Anesthesia and intraoperative neurophysiological spinal cord monitoring. Curr Opin Anaesthesiol. 2021;34:590-6.
15. Seyal M, Mull B. Mechanisms of signal change during intraoperative somatosensory evoked potential monitoring of the spinal cord. J Clin Neurophysiol. 2002;19:409-15.
16. Martínez-De Los Santos CA. Impact of anesthetic management on intraoperative neurophysiological monitoring: narrative review. Arch Neurocienc. 2022;27:19-30.
17. Lang M, Welte M, Syben R, Hansen D. Effects of hypothermia on median nerve somatosensory evoked potentials during spontaneous circulation. J Neurosurg Anesthesiol. 2002;14:141-5.
18. Bandera DOC, Escobar DIC, Lazo DAA, López DSS. Monitorización de la temperatura esofágica vs. rectal durante la colecistectomía laparoscópica. Revista Información Científica. 1997;15(3).
19. Markota A, Palfy M, Stožer A, Sinkovič A. Difference between bladder and esophageal temperatures in mild induced hypothermia. J Emerg Med. 2015;49:98-103.
20. Horosz B, Adamiec A, Malec-Milewska M, Misiołek H. Guidelines of the Polish Society of Anaesthesiology and Intensive Therapy regarding prevention of inadvertent intraoperative hypothermia. Anaesthesiol Intensive Ther. 2021;53:376-85.
21. Collado-Corona MA, de Leo-Vargas R, Sandoval-Sánchez V, Díaz-Hernández A, Gutiérrez-Sougarret BJ, Shkurovich-Bialik P. Vigilancia neurofisiológica transoperatoria multimodal en cirugía de columna. Cir Ciruj. 2009;77:385-90.

PERMANYER

Check for updates

CASO CLÍNICO

Enfermedad relacionada con IgG4 en pediatría

IgG4 related disease in pediatrics

Netzi C. Arreola-Valdés y Pedro Rivero-Borrell-de la Parra*

Departamento de Pediatría, Centro Médico ABC, Ciudad de México, México

Resumen

La enfermedad relacionada con inmunoglobulina G4 (IgG4) es una entidad recientemente descrita, que puede afectar a casi cualquier órgano. Su diagnóstico se basa en la correlación de hallazgos clínicos y analíticos, así como por inmunohistopatología. Se considera una enfermedad rara en pediatría que se caracteriza por la infiltración linfoplasmocitaria con presencia de un número aumentado de células IgG4, que puede afectar a diferentes órganos, produciendo aumento de volumen y fibrosis progresiva de estos. Presentamos el caso de un paciente pediátrico, ya que esta enfermedad se ha descrito principalmente en adultos, por lo que es generalmente desconocida por pediatras.

Palabras clave: *Enfermedad relacionada con IgG4. Enfermedad de Mikulicz. Tumores de cabeza y cuello.*

Abstract

Immunoglobulin G4 (IgG4)-related disease is a recently described entity that can affect almost any organ. Its diagnosis is based on the correlation of clinical, laboratory, and immunohistopathological findings. It is considered a rare disease in pediatrics, characterized by lymphoplasmacytic infiltration with an increased number of IgG4 cells, which can affect different organs, causing swelling and progressive fibrosis. We present the case of a pediatric patient, as this disease has been described primarily in adults and is therefore generally unknown to pediatricians.

Keywords: *IgG4-related disease. Mikulicz's disease. Head and neck tumors.*

***Correspondencia:**
Netzi C. Arreola-Valdés
E-mail: netzi_carolina@hotmail.com

Fecha de recepción: 12-01-2026
Fecha de aceptación: 16-05-2026
DOI: 10.24875/AMH.26000002

Disponible en internet: 23-07-2026
An Med ABC. 2026;71(Supl 1):69-74
www.analesmedicosabc.com

0185-3252 / © 2026 Asociación Médica del Centro Médico ABC. Publicado por Permanyer. Este es un artículo open access bajo la licencia CC BY-NC-ND (http://creativecommons.org/licenses/by-nc-nd/4.0/).

Introducción

La enfermedad relacionada con inmunoglobulina G4 (IgG4) es una condición inmunomediada que se presenta con lesiones formadoras de masas, las cuales, de no tratarse, pueden causar daño permanente o la muerte. La abundancia de células plasmáticas positivas a IgG4 en los tejidos afectados y la fibrosis representan características patológicas distintivas de este trastorno[1,2]. La enfermedad relacionada con IgG4 fue descrita por primera vez en 2003, cuando se demostró que afecciones consideradas entidades no relacionadas durante décadas, como la pancreatitis autoinmune tipo I, la colangitis esclerosante, la fibrosis retroperitoneal, la paquimeningitis hipertrófica, la enfermedad de Mikulicz y la tiroiditis de Riedel compartían hallazgos histológicos comunes[2,3].

Esta enfermedad afecta a personas de mediana edad y mayores, con una proporción hombre: mujer que varía de 1.6:1 para manifestaciones en cabeza y cuello a 4:1 para otros sitios afectados.

La enfermedad relacionada con IgG4 se caracteriza por una progresión bifásica, con una fase «inflamatoria», para eventualmente culminar en una fase «fibrótica». La expansión clonal de subpoblaciones de células B y T presuntamente patógenas en la sangre y los tejidos de los pacientes indica que la enfermedad relacionada con IgG4 probablemente se sustenta en una respuesta inmunitaria impulsada por un antígeno, pero la naturaleza del antígeno o antígenos y el motivo por el cual la enfermedad se dirige a órganos específicos siguen sin estar claros.

Se consideran probables antígenos la galectina-3, la anexina-A11, la laminina-511 y la prohibitina. Y dentro de la fase fibrótica se observa activación de fibroblastos y producción de colágeno por plasmablastos y células plasmáticas, llevando al reemplazo de linfocitos y células de inmunidad innata por estroma provocando distorsión del tejido y daño a órgano[4].

Presentación de caso

Paciente de sexo masculino de 6 años, sin antecedentes de importancia para el padecimiento. Acude a consulta externa por aumento de volumen en región preauricular izquierda, de 5 por 3.5 cm, doloroso a la palpación, a tensión, lustroso, eritematoso, sin calor local. Recibe tratamiento antinflamatorio no esteroideo, así como antibiótico (amoxicilina/ácido clavulánico a 80 mg kg/día). A los tres meses reincide aumento de volumen, se realiza tomografía en donde se reportan glándulas parótidas y submandibulares de morfología, tamaño y densidad normal (Fig. 1). Adenopatías cervicales bilaterales con eje corto de 13 mm, recibe tratamiento antiinflamatorio con remisión del cuadro.

A los dos meses nuevamente presenta sintomatología, inicia 14 días de antibioticoterapia, sin embargo 48 horas posteriores al término de este presenta incremento nuevamente de volumen. Afebril, sin pérdida de peso. Diaforesis nocturna y sensación de cuerpo extraño en ojos y resequedad.

Se observaron los siguientes resultados bioquímicos sanguíneos. Biometría hemática con leucocitos 9.09 $10^3/\mu l$, neutrófilos 30% (2.74 $10^3/\mu l$), linfocitos 62% (5.64 $10^3/\mu l$), bandas 1%, hemoglobina 13.8 g/dl, hematocrito 38.6%, plaquetas 398,000. Glucosa 88 mg/dl, cistatina C 0.83 (123 TFG), nitrógeno ureico 13.3 mg/dl, creatinina 0.45 mg/dl, acido úrico 3.9 mg/dl. Bilirrubina total 0.25 mg/dl, bilirrubina directa 0.11 mg/dl, bilirrubina indirecta 0.14 mg/dl, aspartato aminotransferasa 11 U/l, alanino aminotransferasa 26 U/l, albúmina 4.6 g/dl, deshidrogenasa láctica 240 U/l, fosfatasa alcalina 227 U/l, gamma glutamiltransferasa 13 U/l, amilasa 70 U/l, lipasa 33 U/l. Proteína C reactiva 0.06 mg/dl, procalcitonina 0.04 ng/ml, velocidad de sedimentación globular 14 mm/h. Anticuerpos antiparotiditis IgG (+)/IgM (–), quantiFERON™ TB gold (+), anticuerpos VEB VCA IgM (–), VCA IgG (–), EBNA IgG (–), anticuerpos cmV IgM (–), IgG (–), VIH Ac + Ag p24 no reactivo. Enzima convertidora de angiotensina 45 U/l.

Se realiza resonancia magnética simple y contrastada de cuello, que reporta lesión multilobulada retrocondilar izquierda heterogénea en T2 con niveles líquido-líquido, vs. líquido-hemático y restricción molecular central. Posterior a la aplicación del medio de contraste solo se identifica realce anular delgado y también realce delgado con pequeños septos. La lesión mide 32 × 32 mm en sus ejes máximos, desplaza a la parótida excéntricamente. Por el comportamiento con el medio de contraste se considera de origen inflamatorio. Ganglios en diferentes cadenas cervicales de aspecto reactivo.

Por radiología intervencionista se toma biopsia con aguja trucut bajo sedación guiada por ultrasonido.

Biopsia por aguja trucut de tumoración retromandibular izquierda.

Diagnóstico histopatológico:

- Tejido conectivo y tejido adiposo maduro con inflamación crónica.
- No se identifican microorganismos con esta técnica.
- No se identifican datos morfológicos de malignidad.

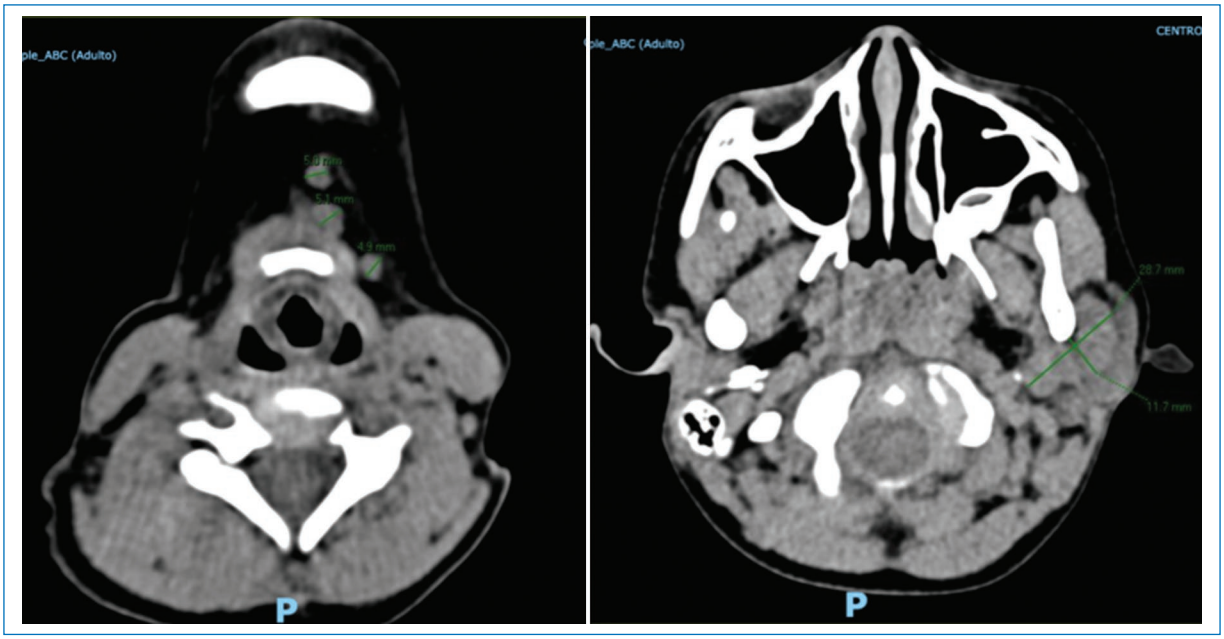

Figura 1. Tomografía de cuello inicial: glándulas parótidas y submandibulares de morfología, tamaño y densidad normal. Adenopatías cervicales bilaterales, con eje corto de hasta 13 mm. Prominencia amigdalina bilateral.

Los cortes morfológicos muestran fragmentos de tejido conectivo y tejido adiposo maduro con cúmulos de linfocitos sin atipia que muestran un patrón inmunohistoquímico reactivo. Las tinciones especiales (PAS y Gram) no muestran microorganismos. Estudio por reacción en cadena de la polimerasa (PCR) en tiempo real para Complejo *Mycobacterium tuberculosis* (*M. tuberculosis*, *Mycobacterium africanum*, *Mycobacterium bovis* BCG, *Mycobacterium microti*, *Mycobacterium pinnipedii*): negativo.

Se solicita abordaje infeccioso con serologías para citomegalovirus (IgG e IgM–) y VEB (VCA IgG e IgM–, EBNA IgG–), VIH (no reactivo), serología parotiditis (IgG +, IgM–), quantiFERON™ TB Gold (positivo), anti SSA/SSB (Negativo). *M. tuberculosis complex* DNA PCR (negativo en baciloscopias de muestra gástrica, no detectado en líquido de lesión temporomandibular). Cultivo aeróbico, anaeróbico y de hongos negativo en líquido de lesión temporomandibular. Con los paraclínicos anteriormente descritos se integra infección latente por *M. tuberculosis*, la cual amerita tratamiento una vez se planea el inicio de uso de esteroides como inmunosupresión.

Los datos analíticos y la persistencia de sintomatología clínica que presentaba el paciente motivaron la valoración por parte de cirugía maxilofacial, quienes sugirieron como posibilidad diagnóstica la enfermedad relacionada con IgG4, solicitando con esto valores de IgG y subclases, las cuales se reportaron con IgG total 723 mg/dl (rango de referencia: 633-1,280 mg/dl), IgG1 394 mg/dl (rango de referencia: 350-910 mg/dl), IgG2 152 mg/dl (rango de referencia: 85-330 mg/dl), IgG3 107 mg/dl (rango de referencia: 20-100 mg/dl), IgG4 55.9 mg/dl (rango de referencia: 3-158 mg/dl). Con complemento C3 160 mg/dl (rango de referencia: 88-155 mg/dl), C4 32.8 mg/dl (rango de referencia: 12-32 mg/dl). Anticuerpos p ANCA negativo, c ANCA negativos, anticuerpos antinucleares negativos, test para síndrome proliferativo autoinmune negativo. Se realizó biopsia peroral, en donde se reportan los siguientes resultados de patología. Los cortes histológicos muestran tejido conectivo denso con infiltrado inflamatorio compuesto por histiocitos, linfocitos y neutrófilos con hasta 120 eosinófilos, las tinciones especiales (ZN, Gram, Grocott y PAS) no muestran microorganismos (Fig. 2).

Reacciones de inmunohistoquímica en búsqueda de lesiones histiocíticas, las cuales son negativas. El CD138 mostró células plasmáticas con una relación IgG4:IgG de 0.47 (Figs. 3 y 4).

El diagnóstico final se obtuvo al descartar otras entidades patológicas diferentes de la ER-IgG4, así como los resultados de patología con un puntaje de acuerdo con los criterios de clasificación del Colegio Americano de Reumatología y la Liga Europea contra el reumatismo para la enfermedad relacionada con IgG4, se

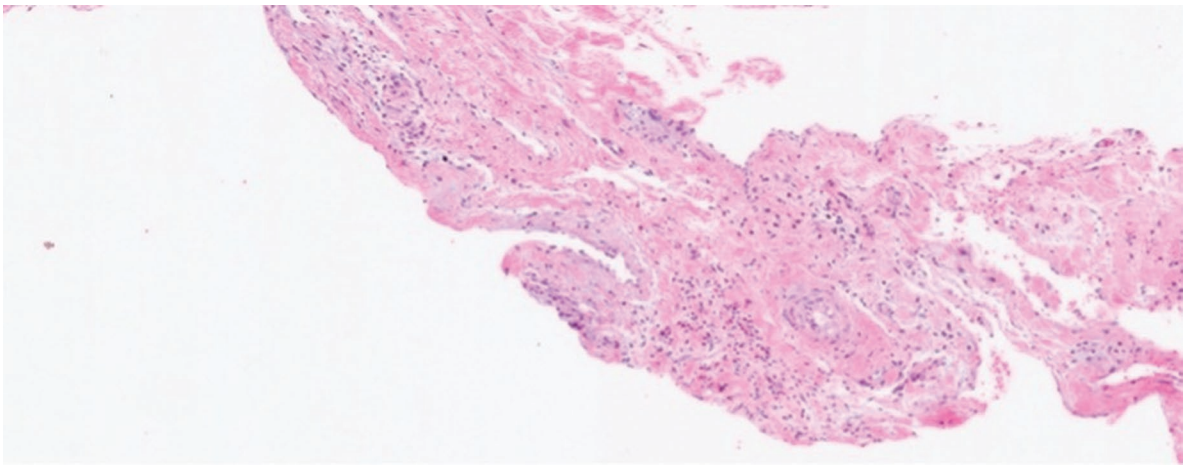

Figura 2. Cortes histológicos biopsia de lesión. HE10x. Los cortes muestran tejido conectivo vascularizado con infiltrado inflamatorio mixto, presencia de eosinófilos, linfocitos y células plasmáticas.

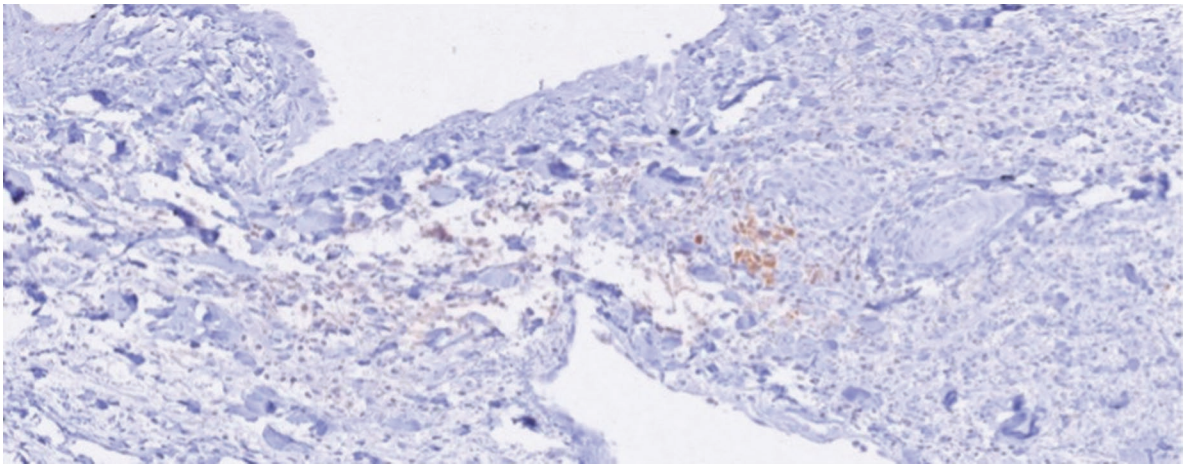

Figura 3. Cortes histológicos biopsia de lesión. IgG10x. Los cortes muestran inmunorreacción para IgG en células plasmáticas.

obtuvo un puntaje de 28 puntos, con base en el cumplimiento de los pasos de inclusión y exclusión, además de 18 puntos en el tercer paso por infiltrado linfocitario denso (4 puntos), relación por inmunohistoquímica de IgG4:IgG total > 41% (14 puntos) y en el paso 4 por involucro de glándulas parótidas (4 puntos). Posiblemente con incremento en este puntaje una vez se realice estudio de tomografía axial computarizada por emisión de positrones, para valorar el involucro a otros órganos blanco. Posterior a la integración del diagnóstico, y previo inicio de tratamiento para la tuberculosis latente, inició inducción a la remisión con base en prednisolona a dosis de 1 mg/kilogramo/día.

En este paciente en específico cursó con el hallazgo de tuberculosis latente, por lo que previo al inicio de la terapia con esteroides recibió tratamiento antifímico con base en rifapentina por 12 semanas. Actualmente sin recidiva de la enfermedad, con control clínico y por resonancia magnética con disminución reportada de aproximadamente el 80% del volumen (Figs. 5 y 6).

Discusión

En una revisión sistemática de 740 artículos se reportaron 25 casos de enfermedad relacionada con IgG4 en población pediátrica, con una edad media de

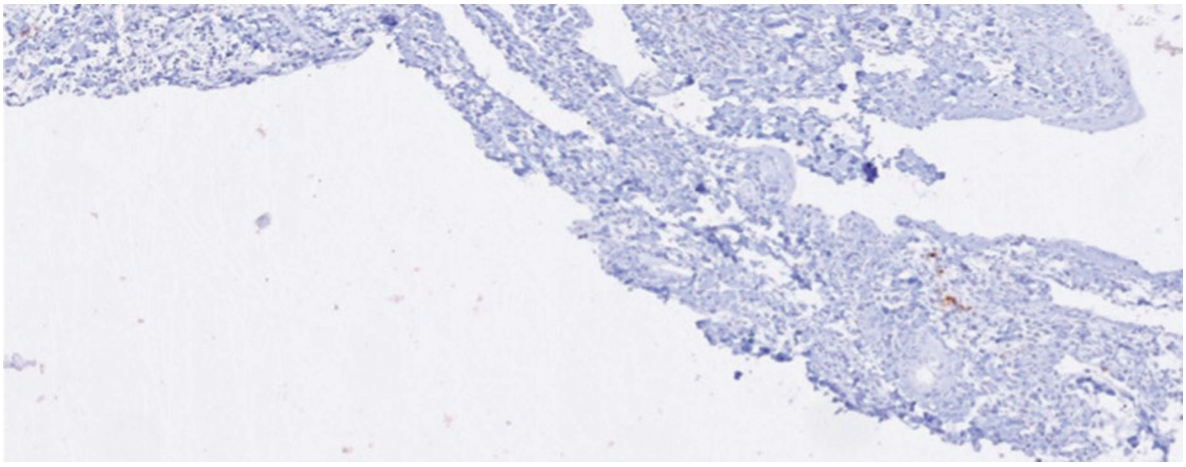

Figura 4. Cortes histológicos biopsia de lesión. IgG410x. Los cortes muestran inmunorreacción para IgG4 en células plasmáticas.

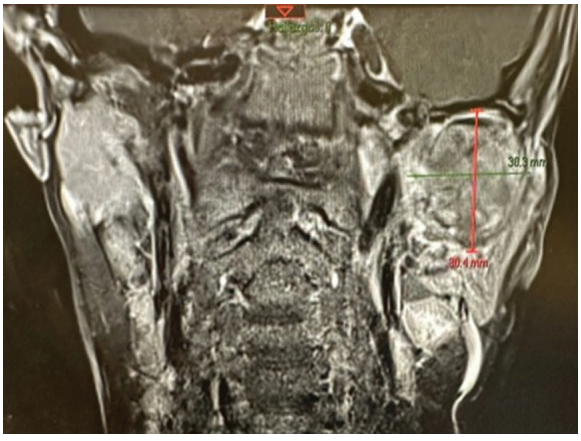

Figura 5. Resonancia magnética de cuello: lesión retrocondiliar izquierda de 32 × 32 mm en sus ejes máximos, desplaza a la parótida excéntricamente.

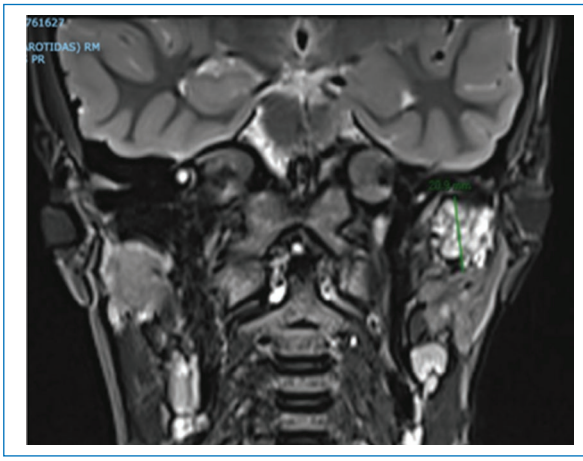

Figura 6. Resonancia magnética de cuello: disminución del 80% de la lesión con respecto a resonancia previo inicio de tratamiento.

13 años y predominio en niñas (64%), los órganos predominantemente afectados reportados fueron enfermedad orbitaria relacionada con IgG4 (44%) y pancreatitis autoinmune tipo 1 relacionada con IgG4 (12%)[5].

A pesar de que el diagnóstico definitivo se realiza mediante la biopsia del órgano afectado, el no tener en perspectiva esta enfermedad puede hacer no realizar la búsqueda de inmunohistoquímica específica como el CD18 en células plasmáticas para IgG4. Si bien nuestro paciente no presentó niveles elevados de IgG o IgG4, esta relación tiene una sensibilidad y valor predictivo positivo altos (> 90%), pero tanto su especificidad como su valor predictivo negativo son bajos (35%)[6].

Dentro de la clasificación por fenotipo de la enfermedad relacionada con IgG4 se distinguen cuatro grupos: pancreato-biliar, retroperitoneal/aortitis, cabeza y cuello, y Mikulicz/sistémica. Dentro de este último podemos clasificar a nuestro paciente por afección de glándulas parótidas[7,8].

Se cuenta hasta el momento con otros biomarcadores, como galectina-3, anexina-A11, laminina 511 y prohibitina, que podrían ser utilizados en un futuro para diagnosticar esta enfermedad, sin embargo, aún son necesarios más estudios y evidencias. La enfermedad relacionada con IgG4 es una entidad de reciente descripción, que, si bien se conocían algunas patologías

descritas, estas se han reclasificado dentro del espectro de esta enfermedad. Al ser una entidad de etiopatogenia aún no totalmente clara, el pensar en esta no siempre entra dentro de las primeras opciones diagnósticas, por lo que es importante mantenerla siempre dentro de los diagnósticos diferenciales. Aunado a esto la presentación pediátrica es realmente muy baja en la literatura, y el diagnóstico y tratamiento tempranos son importantes para prevenir daños orgánicos graves o irreversibles.

Conclusión

Este caso destaca la importancia de un abordaje multidisciplinario para diagnosticar enfermedades raras, como la enfermedad relacionada con IgG4, específicamente en pacientes pediátricos, donde este diagnóstico es inusual. Se demuestra cómo una enfermedad rara como la enfermedad relacionada con IgG4 puede presentarse de manera atípica y desafiar los enfoques diagnósticos tradicionales. Los síntomas iniciales, como el aumento de volumen preauricular, dolor y eritema, pueden confundirse fácilmente con infecciones recurrentes (p. ej., parotiditis o adenitis cervical), retrasando el diagnóstico definitivo. La integración de hallazgos clínicos, radiológicos, inmunológicos e histopatológicos fue clave para descartar otras afecciones y confirmar el diagnóstico.

Financiamiento

Los autores declaran no haber recibido financiamiento para este estudio.

Conflicto de intereses

Los autores declaran no tener conflicto de intereses.

Consideraciones éticas

Protección de personas y animales. Los autores declaran que para esta investigación no se han realizado experimentos en seres humanos ni en animales.

Confidencialidad, consentimiento informado y aprobación ética. Los autores han seguido los protocolos de su institución para acceder a los datos de las historias clínicas. Se ha obtenido el consentimiento informado de los padres del paciente y se cuenta con la aprobación del Comité de Ética. Se han seguido las recomendaciones de las guías SAGER.

Declaración sobre el uso de inteligencia artificial. Los autores declaran que no se utilizó ningún tipo de inteligencia artificial generativa para la redacción ni la creación de contenido de este manuscrito.

Referencias

1. Della-Torre E, Lanzillotta M, Doglioni C. Immunology of IgG4-related disease: immunology of IgG4-related disease. Clin Exp Immunol. 2015;181(2):191-206.
2. Bledsoe JR, Della-Torre E, Rovati L, Deshpande V. IgG4-related disease: review of the histopathologic features, differential diagnosis, and therapeutic approach. APMIS. 2018;126(6):459-76.
3. Shimizu Y, Yamamoto M, Naishiro Y, Sudoh G, Ishigami K, Yajima H, et al. Necessity of early intervention for IgG4-related disease--delayed treatment induces fibrosis progression. Rheumatology (Oxford). 2013;52(4):679-83.
4. Deshpande V, Zen Y, Chan JK, Yi EE, Sato Y, Yoshino T, et al. Consensus statement on the pathology of IgG4-related disease. Mod Pathol. 2012;25(9):1181-92.
5. Katz G, Stone JH. Clinical perspectives on IgG4-related disease and its classification. Annu Rev Med. 2022;73(1):545-62.
6. Karim F, Loeffen J, Bramer W, Westenberg L, Verdijk R, van Hagen M, et al. IgG4-related disease: a systematic review of this unrecognized disease in pediatrics. Pediatr Rheumatol Online J. 2016;14(1):18.
7. Carruthers MN, Khosroshahi A, Augustin T, Deshpande V, Stone JH. The diagnostic utility of serum IgG4 concentrations in IgG4-related disease. Ann Rheum Dis. 2015;74(1):14-8.
8. Lanzillotta M, Mancuso G, Della-Torre E. Advances in the diagnosis and management of IgG4 related disease. BMJ. 2020;369:m1067.

PERMANYER

Check for updates

CASO CLÍNICO

Absorción de líquido de irrigación en enucleación transuretral de próstata con láser de Holmio

Irrigation fluid absorption in transurethral prostate enucleation with Holmium laser

Gerardo Cruz-Castañeda[1,2], Karen I. Lucio-Hernández[1,3], Samantha A. Pierson-Ortega[1,2], Ziania H. González-Ignacio[1,4], Andrea Figueroa-Morales[1,3] y José E. Etulain-González[1,3]*

[1]Departamento de Anestesiología, Centro Médico ABC; [2]Escuela de Medicina, Instituto Tecnológico de Estudios Superiores de Monterrey; [3]Facultad de Medicina, Universidad Nacional Autónoma de México. Ciudad de México; [4]Facultad de Medicina y Cirugía, Universidad Regional del Sureste, Oaxaca, Oaxaca. México

Resumen

La enucleación prostática con láser de Holmio (HoLEP) es una técnica eficaz para la hiperplasia prostática benigna, con menor riesgo de complicaciones; sin embargo, puede presentarse absorción masiva de solución salina. Se presenta el caso clínico de un varón de 67 años sometido a HoLEP bajo anestesia general que durante la morcelación presentó aumento de la presión pico, desaturación, hipotensión y bradicardia, con edema facial y cervical. La gasometría mostró acidosis metabólica hiperclorémica. Se realizó intubación difícil, soporte vasopresor y manejo en terapia intensiva, con evolución favorable. El reconocimiento temprano del síndrome por absorción de líquidos es fundamental para reducir la morbimortalidad perioperatoria.

Palabras clave: *Hiperplasia prostática. Enucleación prostática con láser de Holmio. Absorción de líquidos. Acidosis metabólica. Complicaciones intraoperatorias.*

Abstract

Holmium laser enucleation of the prostate (HoLEP) is an effective technique for benign prostatic hyperplasia with fewer complications; however, massive normal saline absorption may occur. A 67-year-old male undergoing HoLEP under general anesthesia developed increased peak airway pressure, desaturation, hypotension, and bradycardia during morcellation, associated with facial and cervical edema. Arterial blood gas analysis revealed hyperchloremic metabolic acidosis. Difficult intubation, vasopressor support, and intensive care management were required, with favorable outcome. Early recognition of irrigation fluid absorption syndrome is essential to reduce perioperative morbidity and mortality.

Keywords: *Prostatic hyperplasia. Holmium laser enucleation of the prostate. Fluid absorption. Metabolic acidosis. Intraoperative complications.*

Correspondencia:
Gerardo Cruz-Castañeda
E-mail: gerardocruzcast@gmail.com

Fecha de recepción: 10-01-2026
Facha de aceptación: 27-04-2026
DOI: 10.24875/AMH.26000001

Disponible en internet: 12-11-2026
An Med ABC. 2026;71(Supl 1):75-79
www.analesmedicosabc.com

0185-3252 / © 2026 Asociación Médica del Centro Médico ABC. Publicado por Permanyer. Este es un artículo open access bajo la licencia CC BY-NC-ND (http://creativecommons.org/licenses/by-nc-nd/4.0/).

Introducción

La hiperplasia prostática benigna (HPB) es el crecimiento no neoplásico de la glándula prostática de etiología hormonal (testosterona); a mayor edad del paciente, mayor exposición hormonal y mayor incidencia de HPB. La patología inicia usualmente a los 50 años. El cuadro clínico presenta dificultad para iniciar la micción, flujo débil o intermitente, nicturia, aumento de la frecuencia, tenesmo de vesícula por vaciamiento incompleto, incontinencia y disuria[1]. El diagnóstico se realiza por la clínica y se utiliza la clasificación de la *American Urological Association Symptoms score* de 7 ítems[2] para hacer un primer tamizaje, la cual divide la enfermedad según la afección de la calidad de vida del paciente por la gravedad de sus síntomas: «leve» con 1-7 puntos, «moderado» con 8-19 puntos y «grave» con 20-35 puntos. Asimismo, se pueden utilizar otras pruebas de gabinete, como el antígeno prostático específico, la medición del flujo urinario (pruebas urodinámicas) y la cistoscopia para visualizar el agrandamiento prostático[3].

El tratamiento consiste en medidas farmacológicas con inhibidores de la 5-alfa reductasa, como la finasterida y la dutasterida, o con bloqueadores/antagonistas alfa 1A y 1D, como la tamsulosina y la terazosina[3]. Las indicaciones para manejo quirúrgico son la falla al tratamiento médico, los síntomas graves de difícil control, las infecciones recurrentes, las litiasis ureterales e incluso la dilatación renal. El tratamiento quirúrgico puede provocar disfunción eréctil en el 1-35% de los operados e incontinencia urinaria en el 1-3%. Existe un 10% de recurrencia en los pacientes tratados con cirugía, en especial aquellos que no recibieron un bloqueo hormonal adecuado[3].

Tradicionalmente, el tratamiento quirúrgico de elección era la resección transuretral prostática, pero en la actualidad se utilizan otras técnicas, como la enucleación prostática con láser de Holmio (HoLEP) o el Greenlight, que tienen menor tasa de complicaciones[4].

La HoLEP utiliza un láser de alta potencia de 60-80 W, pulsátil y sólido, con una onda de 2149 nm. Esta onda es absorbida por el líquido de irrigación, disminuyendo su alcance de corte a 0.4 mm[5], por lo que es un método muy preciso. El tejido prostático alcanza una temperatura de hasta 100 °C, y con ello se coagulan los vasos pequeños y medianos de hasta 2-3 mm, disminuyendo el sangrado en el momento del corte. La enucleación es tan precisa que permite resecar los lóbulos medial y lateral con exactitud y menor cantidad de líquido de irrigación, lo cual disminuye el riesgo de absorción[6].

Debido a la naturaleza de la HoLEP, no existe riesgo por conducción de electricidad, que sí está presente en las técnicas convencionales con electrocauterio monopolar. Por ello, se puede utilizar la solución fisiológica al 0.9%. Al emplear soluciones isotónicas, se evitan las complicaciones de absorción de soluciones osmóticas e hipotónicas como la glicina, las cuales incluyen neurotoxicidad, miocardiotoxicidad, nefrotoxicidad e hiperamonemia[7].

Se estima que la curva de aprendizaje para HoLEP requiere unos 20-30 casos de entrenamiento o 50 casos de manera autodidacta[7]. Las complicaciones esperadas de la HoLEP se muestran en la tabla 1.

Consideraciones anestésicas de la HoLEP

En el perioperatorio se debe considerar que la HPB es una obstrucción posrenal, por lo que se puede esperar que exista hidronefrosis y por lo tanto valores de nitrógeno ureico en sangre y creatinina elevados. Al ser una afección asociada a la edad avanzada, se debe considerar la comorbilidad y evaluar el riesgo cardiovascular o pulmonar, así como el posible uso de antiagregantes. Hay que tener en cuenta que los pacientes con disfunción diastólica, falla valvular, falla cardiaca, arritmias o enfermedad coronaria tendrán una mala tolerancia al aumento de volumen en caso de reabsorción de líquido de irrigación.

Se recomienda el uso de monitorización no invasiva, a menos que las condiciones específicas del paciente requieran el uso de una línea arterial. Es suficiente el ingreso al quirófano con una vía periférica de buen calibre. Recordar que el procedimiento se realiza en posición de litotomía, por lo que se deben tener precauciones para evitar una lesión nerviosa.

En cuanto a la vía aérea, se pueden utilizar tanto la mascarilla laríngea como la intubación endotraqueal con seguridad. Se recomienda la intubación cuando existe gran volumen prostático, ya que hay mayor demora, más riesgo de sangrado y mayor necesidad de relajación neuromuscular. Se debe tomar en cuenta que al final del procedimiento de HoLEP, durante la morcelación, los restos de próstata son recogidos por el morcelador y en este momento es cuando existe mayor riesgo de lesión, sobre todo si el paciente no cuenta con adecuada relajación neuromuscular. En el posoperatorio se debe monitorizar el sangrado durante la estancia en la unidad de cuidados posanestésicos, ya que la próstata es un tejido muy vascularizado,

Tabla 1. Complicaciones intraoperatorias durante la HoLEP

Sangrado
Perforación de la cápsula prostática
Daño a la mucosa vesical
Conversión a resección transuretral prostática
Falla en la morcelación
Ruptura de la fibra óptica

lo que aumenta el riesgo de sangrado posoperatorio. Los pacientes son monitorizados con irrigación vesical continua por una sonda, la cual permitirá al personal responsable de la unidad de cuidados posanestésicos monitorizar esta complicación.

La HoLEP reduce el tiempo de hospitalización y el tiempo con catéter (solo 24 horas vs. 3 días)[8].

Caso clínico

Varón de 67 años con diagnóstico de HPB de 2 años de evolución en tratamiento con tamsulosina 0.4 mg c/24 horas y sonda urinaria a derivación desde hace 7 meses. El paciente refiere alteraciones del estilo de vida por su padecimiento actual con dificultad para iniciar la micción, interrupciones en el flujo de orina, goteo al final de la micción y nicturia. Presenta insomnio, manejado con alprazolam cada 24 horas. Amigdalectomía en 1959 sin complicaciones. Hernioplastia inguinal laparoscópica bilateral en 2005 bajo anestesia general balanceada, sin complicaciones anestésicas. Alergia a sulfas, presentando exantema generalizado; fumador de puro una vez cada 15 días. Resto interrogado y negado. Por lo anterior, es programado para HoLEP bajo anestesia general balanceada. En la exploración física presenta los siguientes signos vitales: frecuencia cardiaca de 60 latidos por minuto, presión arterial de 150/90 mmHg, SpO2 del 96%, frecuencia respiratoria de 16 respiraciones por minuto, temperatura de 36.5 °C, peso de 67 kg, talla de 1.68 m e índice de masa corporal de 23.7. Sin datos predictores de vía aérea difícil. Resto de la exploración física, sin datos de importancia. Laboratorios dentro de los parámetros normales. Se clasifica con escala ASA como II-E-B.

Monitoreo no invasivo con PANI, EKG, SpO2, BIS y capnografía. Preoxigenación con FiO_2 al 100%. Inducción intravenosa con fentanilo 200 µg (3 µg/kg), lidocaína al 2% 60 mg, propofol 150 mg (2 mg/kg) y rocuronio 40 mg (0.6/kg). Tras 3 minutos de latencia se coloca mascarilla laríngea #4 de segunda generación. Se corrobora la adecuada posición con capnografía y auscultación. Se coloca protección ocular y de prominencias óseas.

Mantenimiento con ventilación mecánica controlada por volumen, VT 450 ml, FiO_2 en 50%, flujo de gases frescos 2.0 l, relación I: E 1:2 y PICO 16 cmH_2O. Infusión de sevoflurano 2 vol% para CAM 1.0, manteniendo BIS en 45-55. Fármacos: dexametasona 8 mg, omeprazol 40 mg, ketoprofeno 100 mg, paracetamol 1 g y ondansetrón 8 mg. Hemodinámicamente estable, con parámetros vitales dentro de rangos normales, PA 100/60 mmHg, frecuencia cardiaca 50 latidos por minuto, SpO2 96% y CO_2 31. Durante la morcelación del tejido enucleado se observa un aumento de la presión PICO de manera progresiva, hasta alcanzar valores de 36 cmH_2O y una reducción en la SpO2 del 96% al 82%, así como en el EtCO2 de 30 a 23 mmHg. Se verifica una profundidad anestésica adecuada, se decide administrar dosis subsecuente de rocuronio 10 mg y, al no mostrar mejoría, se valora la posición de la mascarilla laríngea, evidenciando edema facial y cervical. Se decide intubación orotraqueal de emergencia y se solicita videolaringoscopio. Se administran fentanilo 150 µg y rocuronio 50 mg. Se realiza videolaringoscopia con CMAC hoja D-Blade, con un POGO del 30-40%, y se observa importante edema de la vía aérea, sobre todo glótico. Se realizan dos intentos para colocación de tubo endotraqueal, sin éxito, por incapacidad de deslizar entre las cuerdas, y finalmente se intuba con sonda orotraqueal de 7.5 mm y se corrobora con capnografía.

Gradualmente empeora la presión PICO hasta llegar a 40 cmH_2O, $EtCO_2$ 25 mmHg y SpO_2 85%. Hemodinámicamente hay descenso de la PA a 80/35 mmHg y la frecuencia cardiaca es de 55 latidos por minuto, por lo que se inicia manejo vasopresor con 20 mg de efedrina y posteriormente se inicia infusión de norepinefrina 0.04-0.09 µg/kg/min, presentando mejoría. A la auscultación se perciben estertores bibasales. Se solicita placa de tórax portátil, que reporta «partes blandas homogéneas, sin lesiones líticas o blásticas, ángulo costofrénico y cardiofrénico respetados; patrón macronodular parahiliar derecho, reticular bilateral basal, estructuras mediastinales sin compromiso».

Se realiza gasometría arterial, la cual reporta pH 7.22, PaO_2 139, $PaCO_2$ 35, HCO_3 14.9, DB 12.9, lactato 0.8. K 2.2, Cl 125 y Na 139.

Se observa trazo en el EKG de bradicardia sinusal, con frecuencia cardiaca de 38 latidos por minuto con bajo gasto (PAM 50 mmHg), y se administra atropina 1 mg. Se sospecha reabsorción de líquido de irrigación y se comenta con el equipo quirúrgico para finalizar el

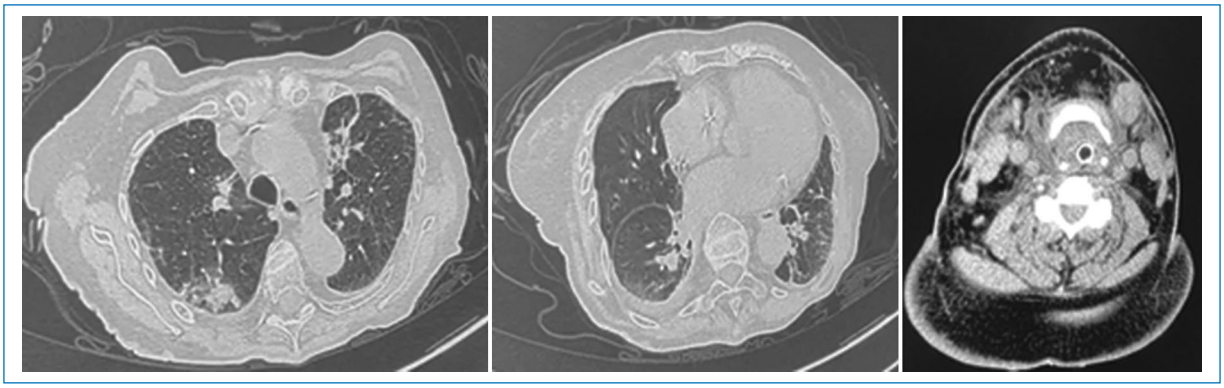

Figura 1. Tomografía simple de tórax y abdomen.

procedimiento. Se cierra el vaporizador anestésico. Se mantiene al paciente con sedación con 5 mg de midazolam intravenoso y relajación neuromuscular con 20 mg de rocuronio para su traslado a la unidad de terapia intensiva. Se inicia infusión de KCl con 40 mEq en 100 ml de solución salina al 0.9%. Egresa de quirófano con ventilación mecánica, TET 7.5, con los mismos parámetros ventilatorios y FiO_2 80%. Signos vitales al egreso de quirófano: PA 91/50 mmHg, frecuencia cardiaca 70 latidos por minuto, SpO_2 90%, CO_2 30, con apoyo vasopresor con norepinefrina 0.06 µg/kg/min, para continuar con manejo médico y vigilancia en la unidad de terapia intensiva.

Se realiza al paciente una tomografía computarizada simple de tórax y abdomen superior, en busca de la etiología del cuadro y para descartar perforación vesical, que reporta «edema de los planos grasos profundos cervicales; consolidación pulmonar bilateral, a considerar broncoaspiración; extensos cambios inflamatorios de la grasa del hemiabdomen superior, sobre todo en peripancreático; líquido libre perihepático, periesplénico, peripancreático, perivascular y en las correderas parietocólicas; edema periportal y perivesicular» (Fig. 1).

En la unidad de terapia intensiva, el paciente se mantiene bajo sedoanalgesia con propofol y fentanilo a dosis-respuesta para lograr un valor BIS de 49 por 24 horas, se corrigen alteraciones metabólicas y se maneja con diurético. Posteriormente se extuba al paciente previa prueba de fuga y se continúa el manejo ventilatorio con CPAP a las 48 horas del evento. Presenta adecuada evolución respiratoria y disminución del edema facial y cervical. Se mantiene asintomático, por lo que egresa a piso de cirugía a las 72 horas para seguimiento, y a su domicilio a las 96 horas.

Discusión

La absorción de líquido de irrigación isotónico provoca síntomas agudos a partir de los 2500 ml de solución salina al 0.9%, cuyo pH tiene un promedio de 5.4 (4-7.0) y cuenta con un 50% más cloro que plasma, 154 mmol Na y 154 mmol Cl[9]. Estas características ocasionan acidosis metabólica hiperclorémica en caso de una absorción masiva[10]. Asimismo, al ser una solución isotónica, se puede difundir al espacio intersticial/extracelular y provocar edema, sobre todo facial, pulmonar y de vía aérea, generando un aumento de la presión de la vía aérea y en consecuencia desaturación[11].

En la HoLEP, a pesar de tener menos riesgo de absorción, existe la posibilidad de perforación de la cápsula prostática, provocando absorción intravascular directa por los senos venosos expuestos y absorción indirecta por extravasación al espacio perivesical y a la cavidad abdominal[12].

La fisiopatología por sobrecarga de solución salina isotónica consiste en una expansión de volumen plasmático más pronunciado asociado a distribución extracelular y falta de diuresis osmótica[13]. Se debe considerar que el edema es uno de los datos iniciales y hay que avisar al equipo quirúrgico y detener el procedimiento. Se puede presentar también hipotensión sostenida, disminución del gasto cardiaco e incluso isquemia miocárdica.

El equipo de anestesiología debe asegurar la vía aérea con intubación endotraqueal, monitorizar la cantidad de líquido absorbido, corregir la hipotensión con el uso de vasopresores y, sobre todo, corregir el déficit de bicarbonato. Se puede considerar la colocación de una línea arterial y el uso de diuréticos (como furosemida) para tratar el edema intersticial, tomando en cuenta la pérdida de potasio provocada por el fármaco.

Se considerarán los diagnósticos diferenciales para posibles complicaciones durante una HoLEP: embolia aérea por vaporización y perforación vesical[13].

Conclusiones

La HoLEP se perfila como una opción con menos complicaciones quirúrgicas y anestésicas para la patología prostática, sobretodo eliminando el riesgo de síndrome de resección transuretral de próstata (RTUP), caracterizado por la sobrecarga de líquidos hipotónicos e hiponatremia dilucional. No obstante, la HoLEP también puede presentar complicaciones por sobrecarga de líquidos, en este caso isotónicos como se presenta en el caso clínico. El personal de anestesiología debe conocer la fisiopatología de ambos tipos de reabsorción y sus manifestaciones clínicas para poder brindar tratamiento y soporte al paciente.

Financiamiento

Los autores declaran no haber recibido financiamiento para este estudio.

Conflicto de intereses

Los autores declaran no tener conflicto de intereses.

Consideraciones éticas

Protección de personas y animales. Los autores declaran que los procedimientos seguidos se conformaron a las normas éticas del comité de experimentación humana responsable y de acuerdo con la Asociación Médica Mundial y la Declaración de Helsinki. Los procedimientos fueron autorizados por el Comité de Ética de la institución.

Confidencialidad, consentimiento informado y aprobación ética. Los autores han seguido los protocolos de confidencialidad de su institución, han obtenido el consentimiento informado del paciente, y cuentan con la aprobación del Comité de Ética. Se han seguido las recomendaciones de las guías SAGER, según la naturaleza del estudio.

Declaración sobre el uso de inteligencia artificial. Los autores declaran que no utilizaron ningún tipo de inteligencia artificial generativa para la redacción de este manuscrito.

Referencias

1. Ng M, Leslie SW, Baradhi KM. Benign prostatic hyperplasia. En: StatPearls. Treasure Island (FL): StatPearls Publishing; 2025. (Consultado el 05-01-2025.) Disponible en: https://www.ncbi.nlm.nih.gov/books/NBK558920/.
2. Lerner LB, McVary KT, Barry MJ, Bixler BR, Dahm P, Das AK, et al. Management of lower urinary tract symptoms attributed to benign prostatic hyperplasia: AUA guideline part I — initial work-up and medical management. J Urol. 2021;206:806-17.
3. Grande-Fernández A, Carrasco-Pereira P, Alonso-Ramos I, Iglesias-Guitian R. Advances in the surgical treatment of benign prostatic hyperplasia and implications for perioperative anesthetic management. Rev Electron AnestesiaR. 2024;16:1.
4. Bayraktar N, Başeskioğlu AB. Holmium laser enucleation of the prostate versus transurethral resection of the prostate in elderly patients: insights into recovery, complications, and risk factors. Cureus. 2024;16:e76384.
5. Dohrenwend P, Shih R. Glycine-induced hyperammonemia after bladder rupture during transurethral resection of a bladder tumor. J Med Cases. 2013;4:250-3.
6. Okuma N, Hino H, Kuroki M, Matsuura T, Mori T. Symptomatic absorption of normal saline during transurethral resection of the prostate: a case report. JA Clin Rep. 2022;8:43.
7. Castellani D, Gasparri L, Faloia L, Veccia D, Giampieri M, Dellabella M. Fluid overload syndrome: a potentially life-threatening complication of thulium laser enucleation of the prostate. Andrologia. 2021;53:e13807.
8. Ortner G, Nagele U, Herrmann TRW, Tokas T. Irrigation fluid absorption during transurethral bipolar and laser prostate surgery: a systematic review. World J Urol. 2022;40:697-708.
9. Soto-Mesa D, Amorín-Díaz M, Pérez-Arviza L, Fernández-Pello Montes S, Martín-Huéscar A. Holmium laser prostate enucleation and retropubic prostate adenomectomy: morbidity analysis and anesthetic considerations. Actas Urol Esp. 2015;39:535-45.
10. Hanson RA, Zornow MH, Conlin MJ, Brambrink AM. Laser resection of the prostate: implications for anesthesia. Anesth Analg. 2007;105:475-9.
11. Slots C, Uvin P, Van Damme E. Irrigation fluid absorption syndrome during holmium laser enucleation of the prostate: a case study. Urol Case Rep. 2022;45:102248.
12. Tai JCJ, Pervaiz M, Deen S, Tasleem A, Nkwam N. Hyperchloremic normal anion gap metabolic acidosis due to absorption of normal saline irrigation fluid during holmium laser enucleation of the prostate. Urol Case Rep. 2023;50:102470.
13. Dodd SE, Jankowski CJ, Krambeck AE, Gali B. Metabolic acidosis with hemodilution due to massive absorption of normal saline as bladder irrigation fluid following holmium laser enucleation of the prostate. J Anesth. 2016;30:1060-2.

CASO CLÍNICO

Quiste facetario lumbar recidivante posterior a resección mínimamente invasiva

Recurrent lumbar facet cyst following minimally invasive resection

Oscar A. Chavira-Torres[1], José Abonce-Zenteno[1] y Omar J. Castillón-Benavides[2]*

[1]Servicio de Traumatología y Ortopedia; [2]Servicio de Neurocirugía. Centro Médico ABC, Ciudad de México, México

Resumen

Los quistes sinoviales lumbares son lesiones benignas de la membrana sinovial secundarias a la degeneración articular, que pueden provocar radiculopatía por compresión neurológica. El tratamiento quirúrgico es considerado una opción definitiva. Este caso se trata de una paciente de 63 años, con antecedente de artritis reumatoide y un quiste en L4-L5. Inicialmente se realizó una resección mínimamente invasiva exitosa, pero el quiste recidivó 1 año después, requiriendo un segundo procedimiento en el que se realizó descompresión y artrodesis. Este caso ilustra que, aunque la descompresión mínimamente invasiva es efectiva para la resolución de los síntomas, la artrodesis debería considerarse en pacientes seleccionados con datos de inestabilidad segmentaria o patología degenerativa predisponente para recurrencia.

Palabras clave: *Quiste sinovial. Articulación cigapofisaria. Descompresión quirúrgica. Fusión vertebral.*

Abstract

Lumbar synovial cysts are benign synovial membrane lesions secondary to facet joint degeneration, often resulting in compressive radiculopathy. While surgical intervention is the definitive management, the approach remains nuanced. This case involves a 63-year-old female with rheumatoid arthritis and an L4-L5 cyst. Following an initially successful minimally invasive resection, the lesion recurred after one year, necessitating a secondary decompression and arthrodesis. This case illustrates that while isolated decompression is effective, spinal fusion should be considered in patients presenting with segmental instability or associated systemic degenerative pathologies.

Keywords: *Synovial cyst. Zygapophyseal joint. Decompression surgical. Spinal fusion.*

***Correspondencia:**
Oscar A. Chavira-Torres
E-mail: ochavira0709@gmail.com

Fecha de recepción: 15-05-2026
Fecha de aceptación: 19-08-2026
DOI: 10.24875/AMH.26000028

Disponible en internet: 12-11-2026
An Med ABC. 2026;71(Supl 1):80-85
www.analesmedicosabc.com

0185-3252 / © 2026 Asociación Médica del Centro Médico ABC. Publicado por Permanyer. Este es un artículo open access bajo la licencia CC BY-NC-ND (http://creativecommons.org/licenses/by-nc-nd/4.0/).

Introducción

Los quistes sinoviales lumbares son lesiones benignas poco frecuentes que se originan a partir de la membrana sinovial de las articulaciones facetarias y que habitualmente se asocian a cambios degenerativos de la columna vertebral[1,2]. Su desarrollo se ha relacionado fuertemente con espondilosis degenerativa, inestabilidad segmentaria y espondilolistesis degenerativa, la cual se reporta en el 38-75% de los pacientes afectados. La incidencia de quistes facetarios en los pacientes sometidos a cirugía lumbar oscila entre el 0.1% y el 0.8%[3].

Estas estructuras llenas de contenido sinovial mantienen continuidad con la cápsula articular y a medida que aumentan de tamaño pueden provocar estrechamiento del receso lateral o del canal espinal, pudiendo permanecer asintomáticas o producir síntomas secundarios a compresión nerviosa, incluyendo radiculopatía, claudicación neurogénica y déficits sensitivos o motores, y en casos graves y poco frecuentes, síndrome de cauda equina. El dolor radicular constituye el dato clínico más frecuente y suele estar precedido por antecedentes de dolor lumbar crónico.

Estas lesiones afectan con mayor frecuencia a individuos en la séptima década de la vida y muestran una ligera predominancia en el sexo femenino. Aunque los quistes facetarios pueden presentarse en cualquier nivel de la columna, la mayoría de las lesiones sintomáticas se localizan en la región lumbar, en particular en el segmento L4-L5, que corresponde al nivel más móvil de la columna vertebral.

La resonancia magnética constituye el método diagnóstico de elección, demostrando típicamente una lesión extradural bien delimitada adyacente y dependiente de la articulación facetaria. Los quistes sinoviales suelen presentarse hiperintensos en las secuencias ponderadas en T2 e hipointensos en T1, aunque las características de señal pueden variar según el contenido proteico o la presencia de hemorragia o calcificación dentro del quiste[4-6].

El manejo quirúrgico suele estar indicado en pacientes sintomáticos en los que el tratamiento conservador ha fallado, y tiene como objetivo la resección del quiste y la descompresión de las estructuras neurales afectadas.

Aunque se han descrito diversas técnicas quirúrgicas, incluyendo ruptura percutánea del quiste, resección abierta, abordajes tubulares y endoscópicos, así como resección del quiste asociada a artrodesis, gracias a la disponibilidad de técnicas mínimamente invasivas la descompresión abierta sin fusión continúa siendo el tratamiento más frecuente. Se han evidenciado la recurrencia y la necesidad de cirugía de revisión en el 1-15% de los casos, mientras que la recurrencia parece ser menos frecuente cuando la descompresión se combina con procedimientos de fusión[7].

En el presente reporte se describe el caso de una mujer en su sexta década de la vida con antecedente de artritis reumatoide y tabaquismo que desarrolló un quiste facetario lumbar sintomático, inicialmente tratado mediante abordaje tubular y microscopio, laminotomía parcial y resección del quiste. Un año después del tratamiento quirúrgico, la paciente presentó un cuadro recurrente caracterizado por radiculopatía del miembro pélvico derecho refractaria a tratamiento conservador, requiriendo una segunda intervención abierta para resección abierta del quiste mediante facetectomía con instrumentación lumbar y artrodesis, lo cual resalta consideraciones importantes respecto a la recurrencia y la toma de decisiones quirúrgicas en el manejo de los quistes facetarios lumbares.

Caso clínico

Mujer de 63 años, con índice de masa corporal de 24.1 kg/m^2, antecedente de artritis reumatoide de 25 años de evolución con adecuado control bajo tratamiento con etanercept 50 mg una vez por semana durante 20 años, y antecedente de tabaquismo durante 20 años, suspendido hace 5 años.

Inicia su padecimiento de forma aguda con radiculopatía en el miembro pélvico derecho que no cede con manejo médico, por lo que se solicita resonancia magnética simple de columna lumbar.

En la exploración física presenta dolor lumbar mínimo a la palpación profunda en los niveles L4 y L5, con signos de Lasègue y Bragard positivos del lado derecho, así como hipoestesia en los dermatomas L4 y L5 derechos. La fuerza muscular se encuentra en 4/5 para L4 derecho y 4/5 para L5 derecho de acuerdo con la escala de Daniels. El reflejo patelar se encuentra disminuido, mientras que el reflejo correspondiente a L5 es normal.

En la resonancia magnética se evidencia, a nivel L4-L5, la presencia de un quiste facetario de 4 × 7 mm que desplaza el saco dural y provoca obliteración del receso radicular derecho. Se observan edema facetario y cambios degenerativos mínimos de las articulaciones facetarias, con adecuada alineación vertebral y sin evidencia de listesis (Fig. 1).

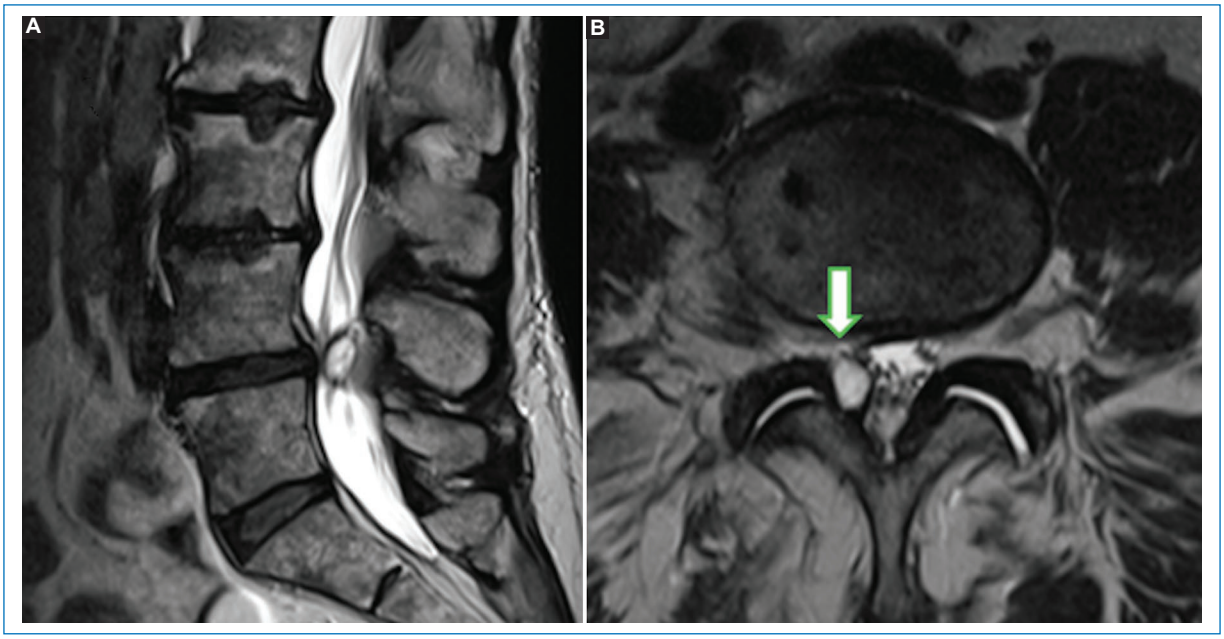

Figura 1. Resonancia magnética realizada en 2024. **A:** corte sagital en T2, con presencia de quiste facetario en nivel L4. **B:** en corte axial, presencia de quiste de 4 × 7 mm en la articulación L4-L5 (flecha) derecha que desplaza el saco dural y la emergencia de la raíz nerviosa L5 ipsilateral. Presencia de edema facetario en la articulación izquierda.

Se completa el protocolo prequirúrgico y la paciente es sometida a descompresión mediante abordaje tubular con laminotomía derecha de L4, facetectomía parcial y resección del quiste sinovial, sin presentarse complicaciones. En el periodo posoperatorio inmediato se observa resolución del dolor radicular. La paciente cursa un posoperatorio sin complicaciones y completa un programa de terapia física y rehabilitación externa con adecuada evolución y resolución total de los síntomas.

En el año 2025, 1 año después de la cirugía, la paciente acude nuevamente a la consulta por presentar dolor radicular en el miembro pélvico derecho, localizado en la región glútea y el muslo, con intensidad de 8/10 en la escala visual análoga. En la exploración física presenta de nuevo signos de Lasègue y Bragard positivos del lado derecho.

Se solicita una nueva resonancia magnética, en la que se observan cambios posquirúrgicos secundarios a laminectomía derecha de L4 y facetectomía parcial, así como la presencia de un quiste facetario recidivante en L4-L5 derecho, de 8 × 10 mm (Fig. 2).

Debido a la persistencia de los síntomas a pesar del manejo médico, se decide realizar tratamiento quirúrgico mediante cirugía abierta con laminectomía de L4, instrumentación lumbar con tornillos pediculares en L3, L4 y L5, y artrodesis 360° en los niveles L3-L4 y L4-L5 con colocación de una caja intersomática tipo banana (Fig. 3).

Posterior a la cirugía, la paciente se encuentra asintomática, con sensibilidad y fuerza preservadas, por lo que se inicia rehabilitación intrahospitalaria seguida de un programa de rehabilitación ambulatoria, el cual completa satisfactoriamente. Al seguimiento a 1 año muestra una resolución completa de los síntomas.

Discusión

En el presente caso, la paciente es una mujer en su sexta década de la vida con antecedentes de artritis reumatoide y tabaquismo, ambos factores que pueden contribuir a cambios degenerativos de la columna vertebral y a patología de las articulaciones facetarias. La presentación clínica inicial fue consistente con las manifestaciones típicas descritas en la literatura, incluyendo radiculopatía secundaria a un quiste facetario lumbar. Inicialmente la paciente fue tratada mediante laminotomía tubular mínimamente invasiva con resección del quiste, técnica que ha demostrado resultados favorables y bajas tasas de complicaciones en diversas series, en especial en pacientes sin evidencia radiológica inicial de inestabilidad o degeneración articular avanzada.

Los quistes sinoviales lumbares son lesiones relativamente poco frecuentes, reportadas en torno al 0.6% de los estudios de imagen lumbar realizados por diversas indicaciones. A pesar de su baja incidencia, representan una causa importante de dolor

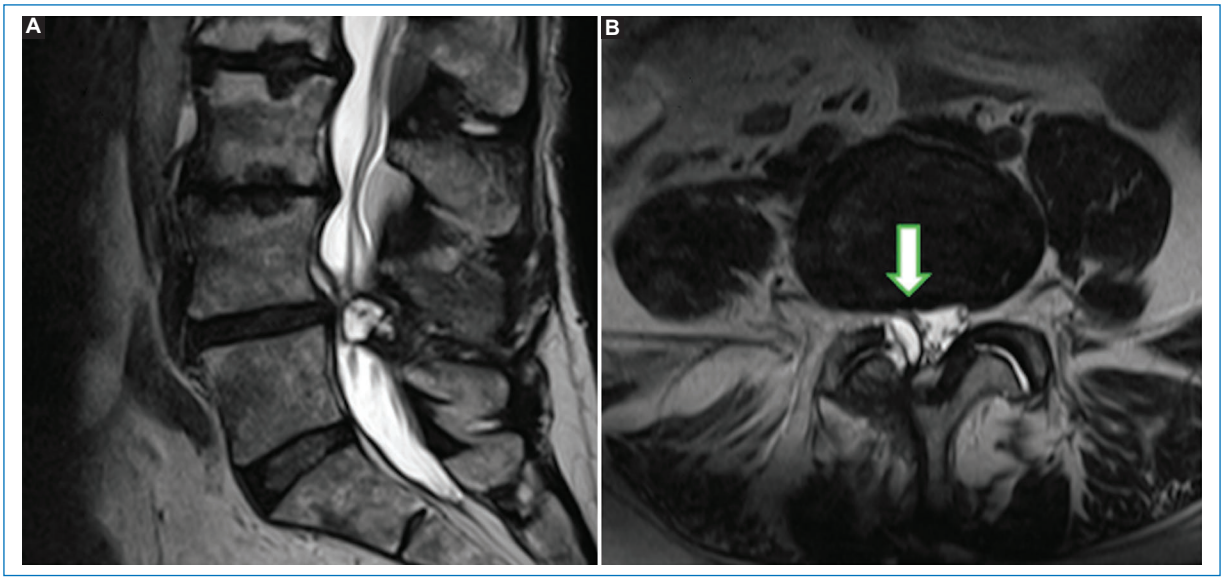

Figura 2. Resonancia magnética simple realizada en 2025, 1 año después de la descompresión tubular. **A:** corte sagital en T2 que muestra un quiste facetario recidivante en nivel L4. **B:** en corte axial se observan cambios posquirúrgicos; laminectomía parcial L4 derecha y facetectomía parcial, presencia de quiste facetario recurrente en articulación L4-L5 derecha de 8 × 10 mm (flecha) que desplaza el saco dural y oblitera el foramen, comprometiendo la raíz emergente de L5 derecha.

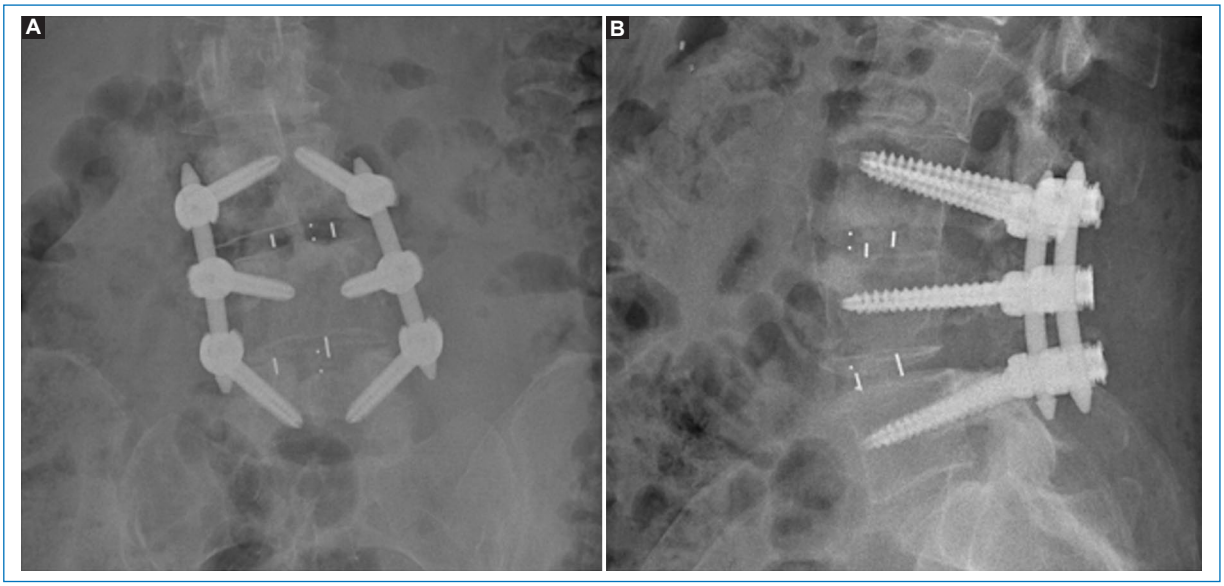

Figura 3. Radiografías anteroposterior **(A)** y lateral **(B)**, en las que se aprecian cambios posquirúrgicos por instrumentación con tornillos pediculares L3, L4 y L5, fusión intersomática con cajas L3-L4 y L4-L5, con material en adecuada situación.

lumbar y radiculopatía debido a su potencial para producir compresión neurológica, e incluso con el reconocimiento creciente de esta afección, la estrategia terapéutica óptima continúa siendo motivo de controversia[1].

Estos quistes se originan a partir de cambios degenerativos de la articulación cigapofisaria y se desarrollan cuando el líquido sinovial se hernia a través de un defecto en la cápsula articular, manteniendo continuidad con la membrana sinovial. La asociación entre los quistes facetarios lumbares y la enfermedad degenerativa de la columna ha sido ampliamente reportada. En una serie de 87 casos, la espondilolistesis estuvo presente en el 52.9% de los pacientes, con un 29.8% de los casos ocurriendo en el mismo nivel del quiste, lo que respalda el papel de la inestabilidad

segmentaria en la formación de estas lesiones. De igual forma, se ha reportado degeneración de la articulación facetaria en todos los quistes evaluados, con más del 75% asociados a cambios degenerativos moderados a graves[2].

Las opciones de manejo abarcan desde tratamientos conservadores hasta diversas técnicas quirúrgicas, y la elección suele estar influenciada por la gravedad de los síntomas, el compromiso neurológico y la presencia de inestabilidad espinal. Las estrategias conservadoras, incluyendo infiltraciones con esteroides o ruptura percutánea del quiste con aspiración, suelen considerarse en pacientes de edad avanzada o en aquellos que por los riesgos quirúrgicos no son candidatos para cirugía. Sin embargo, la efectividad de estas intervenciones parece ser limitada. En una serie que evaluó las infiltraciones con esteroides en la articulación facetaria, únicamente 14 de 31 pacientes reportaron mejoría sintomática a los 3 meses, mientras que 15 acabaron requiriendo cirugía debido a persistencia de los síntomas, lo que refleja una tasa de éxito cercana al 50% reportada en la literatura. Asimismo, la ruptura percutánea del quiste se ha asociado con altas tasas de recurrencia, alcanzando hasta el 34.5%, y tasas de cirugía de revisión del 21.8%[3].

Por lo tanto, el manejo quirúrgico continúa siendo la opción terapéutica más definitiva para los quistes facetarios lumbares sintomáticos. Se han descrito diversos abordajes quirúrgicos, incluyendo resección abierta del quiste, resección tubular, resección endoscópica y resección del quiste asociada a artrodesis. En términos generales, los resultados quirúrgicos son favorables, con mejoría clínica reportada en el 82.7% de los pacientes y una tasa relativamente baja de eventos quirúrgicos, cercana al 8.4%, siendo las lesiones durales la complicación más frecuente. Las técnicas endoscópicas completas han demostrado resultados particularmente favorables, con tasas de éxito reportadas de hasta el 90.9% y bajas tasas de complicaciones. Es importante señalar que los análisis comparativos no han demostrado diferencias significativas en las tasas de cirugía de revisión entre las técnicas abiertas, mínimamente invasivas y endoscópicas de resección del quiste[3,4].

Uno de los puntos centrales de debate en el manejo de los quistes facetarios lumbares es determinar si la descompresión aislada es suficiente o si debe realizarse fusión. Debido a que estos quistes con frecuencia se presentan en asociación con espondilolistesis degenerativa y potencial inestabilidad segmentaria, algunos autores recomiendan realizar fusión durante el procedimiento inicial para prevenir una inestabilidad posoperatoria[5]. Un metaanálisis realizado por Benato et al.[6] en 2023, que incluyó 657 pacientes, para comparar la descompresión lumbar aislada con la descompresión combinada con fusión, no encontró diferencias significativas en cuanto a tasas de reintervención, radiculopatía posoperatoria, infección o lesión dural entre ambas estrategias terapéuticas[6].

Se han reportado factores adicionales que pueden ayudar a guiar la toma de decisión en la elección de la técnica quirúrgica. Por ejemplo, algunos parámetros radiológicos preoperatorios, como la orientación de la articulación facetaria, se han propuesto como predictores de falla de la descompresión. En un estudio realizado por Thompson et al.[7] en 2022, en el que se incluyeron 93 pacientes sometidos a cirugía de revisión, un ángulo facetario L4-L5 > 45° se asoció fuertemente con falla de la descompresión primaria, observando esta característica anatómica en el 83.3% de los casos de revisión, sin que fuera importante el volumen del líquido articular dentro de la articulación. Basándose en estos hallazgos, algunos autores recomiendan realizar descompresión primaria con fusión instrumentada en pacientes con ángulos facetarios elevados o con derrame facetario significativo en la resonancia magnética, además de excluir los pacientes con listesis móvil o > 4 mm[7,8].

No obstante, la adición sistemática de fusión sigue siendo motivo de controversia debido al aumento de la morbilidad quirúrgica asociada a la instrumentación. Los estudios aleatorizados han demostrado que la descompresión combinada con fusión puede proporcionar mejoras modestas en la calidad de vida en pacientes con espondilolistesis degenerativa; sin embargo, este beneficio debe balancearse frente a un mayor tiempo quirúrgico, una mayor pérdida sanguínea y estancias hospitalarias más prolongadas. En consecuencia, varios autores recomiendan la descompresión aislada en pacientes sin evidencia radiográfica clara de inestabilidad, reservando la fusión para aquellos que requieren facetectomía extensa, con inestabilidad segmentaria documentada o en presencia de espondilolistesis significativa. Los estudios a largo plazo han demostrado que la resección aislada del quiste sin fusión se asocia con un riesgo aproximado del 6.8% de requerir una fusión posterior dentro de los 5 años siguientes, ocurriendo la mayoría de estos procedimientos durante el primer año posoperatorio[9-12].

En el presente caso, a pesar de no existir evidencia inicial de inestabilidad o listesis, se decidió realizar instrumentación y fusión con el objetivo de disminuir el riesgo de recurrencia y la necesidad de una nueva

intervención quirúrgica, considerando además los antecedentes de artritis reumatoide, una enfermedad inflamatoria crónica mediada por el sistema inmunitario caracterizada por sinovitis incontrolable, en la cual se encuentra un proceso de degeneración articular acelerado[13], además del historial de tabaquismo, que es otro factor ampliamente documentado en el aumento del riesgo de falla en cirugía lumbar.

Este caso resalta la importancia de una toma de decisiones quirúrgicas individualizada en el manejo de los quistes facetarios lumbares. Aunque la descompresión con resección del quiste puede proporcionar resultados satisfactorios en muchos pacientes, la presencia de enfermedad degenerativa subyacente o de potencial inestabilidad, además de la coexistencia de factores predisponentes, como la artritis reumatoide (como factor de sinovitis persistente) y el tabaquismo de larga evolución, pueden predisponer a la recurrencia y a la necesidad de una fusión posterior. Por ello, una evaluación cuidadosa de los hallazgos radiológicos preoperatorios y de los factores de riesgo específicos del paciente es fundamental para seleccionar la estrategia quirúrgica más adecuada.

Conclusión

Los quistes facetarios lumbares constituyen una causa poco frecuente de radiculopatía asociada a enfermedad degenerativa de las articulaciones facetarias. Las diversas técnicas de resección mínimamente invasiva del quiste han demostrado ser efectivas y con bajas tasas de recurrencia, constituyendo una opción fiable y segura que puede proporcionar un adecuado alivio sintomático. La recurrencia puede presentarse y debe considerarse dentro de la planificación terapéutica, tomando en cuanto los factores predisponentes y los datos tempranos de inestabilidad en la toma de la decisión. En pacientes seleccionados, particularmente en aquellos con quistes recurrentes o con sospecha de inestabilidad segmentaria, la descompresión asociada a fusión puede ofrecer resultados más duraderos al eliminar el movimiento en el segmento afectado. Por lo tanto, la evaluación cuidadosa de los factores clínicos y radiológicos específicos de cada paciente resulta esencial para determinar la estrategia quirúrgica óptima.

Financiamiento

Los autores declaran no haber recibido financiamiento para este estudio.

Conflicto de intereses

Los autores declaran no tener conflicto de intereses.

Consideraciones éticas

Protección de personas y animales. Los autores declaran que para esta investigación no se han realizado experimentos en seres humanos ni en animales.

Confidencialidad, consentimiento informado y aprobación ética. Los autores han seguido los protocolos de su institución para acceder a los datos de las historias clínicas. Se ha obtenido el consentimiento informado de la paciente y se cuenta con la aprobación del Comité de Ética. Se han seguido las recomendaciones de las guías SAGER.

Declaración sobre el uso de inteligencia artificial. Los autores declaran que no se utilizó ningún tipo de inteligencia artificial generativa para la redacción ni la creación de contenido de este manuscrito.

Referencias

1. Ganga A, Leary OP, Setty A, Xi K, Telfeian AE, Oyelese AA, et al. Optimizing surgical management of facet cysts of the lumbar spine: systematic review, meta-analysis, and local case series of 1251 patients. J Neurosurg Spine. 2023;39):793-806.
2. Sherif R, Carter J, McCarthy MJH. Lumbar facet joint cysts: evaluating clinical trends and treatment outcomes in a single-centre retrospective case series. Int J Spine Res. 2024;6:001-7.
3. Giordan E, Gallinaro P, Stafa A, Canova G, Zanata R, Marton E, et al. A systematic review and meta-analysis of outcomes and adverse events for juxtafacet cysts treatment. Int J Spine Surg. 2025;16:124-38. doi: 10.14444/8181.
4. Sarmiento JM, Fourman MS, Lovecchio F, Lyons KW, Farmer JC. Acute development of spinal lumbar synovial facet cyst within 1 week after lumbar decompression: illustrative case. J Neurosurg Case Lessons. 2022;3:CASE21683.
5. Anaya JE, Coelho SR, Taneja AK, Cardoso FN, Skaf AY, Aihara AY. Differential diagnosis of facet joint disorders. Radiographics. 2021;41:543-58.
6. Benato A, Menna G, Rapisarda A, Polli FM, D'Ercole M, Izzo A, et al. Decompression with or without fusion for lumbar synovial cysts — a systematic review and meta-analysis. J Clin Med. 2023;12:2664.
7. Thompson K, Rhyne A, Johnson N, Stokman J, Darden B, Milam A, et al. High rate of revision surgery after limited decompression of lumbar facet cysts. J Am Acad Orthop Surg. 2022;30:e1008-14.
8. Boody BS, Smucker JD, Sasso RC, Segar AH, Protopsaltis TS. Does the decompression of symptomatic lumbar facet cysts without instability require fusion? Clin Spine Surg. 2021;34:39-42.
9. Federico VP, Forlenza EM, Acuna AJ, Vucicevic RS, Conaway WK, Nie JW, et al. Risk of subsequent fusion after isolated decompression of lumbar facet cysts. J Am Acad Orthop Surg. 2024;32:339-45.
10. Matsoukas S, Camara D, Boylan A, Reid PC, Margetis K. Outcomes after decompression only versus decompression and fusion for lumbar facet cysts: a systematic review and meta-analysis. Neurosurgery. 2025;96:510-20.
11. Hardiansyah NP, Randy R. Effective lumbar facet joint cyst treatment with biportal endoscopic spine surgery: a rare case report. Research Square. 2024 Oct 22. doi: 10.21203/rs.3.rs-5252540/v1.
12. Samal F, Sterba A, Haninec P, Zubcek R, Waldauf P, Klasova J, et al. Simple microsurgical extirpation as a method of choice in treating symptomatic spinal facet joint cysts: a retrospective case series. World Neurosurg. 2023;177:e421-9.
13. Gao Y, Zhang Y, Liu X. Rheumatoid arthritis: pathogenesis and therapeutic advances. MedComm. 2024;5:e509.